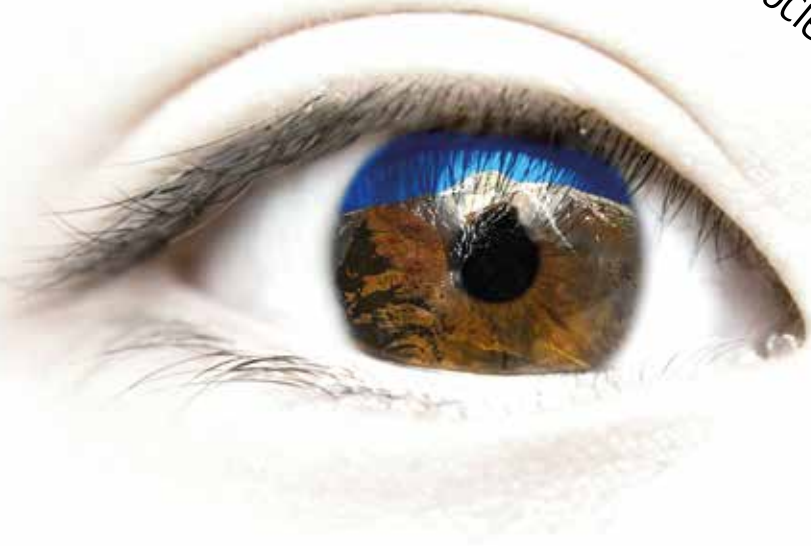

# XLIII Congreso SCO

Sociedad Canaria de Oftalmología



Hotel Jardín Tropical  
Tenerife  
19-20 junio 2015

XII Congreso de Enfermería Oftalmológica de Canarias



## COMITÉ ORGANIZADOR:

---

### PRESIDENTE:

Dr. José Ramón Pérez Fernández

### VICEPRESIDENTA:

Dra. Mónica García Somalo

### VOCALES:

Dr. Javier Rodríguez Martín  
Dr. Elviro Hernández Miranda  
Dra. Eva Ayala Barroso  
Dr. Huneidi Abdul Razzak Sultan  
Dra. Blanca Montesinos Ventura  
Dra. Bárbara Acosta Acosta

### COMITÉ CIENTÍFICO:

Dr. Luis Cordovés Dorta  
Dra. Virginia Lozano López

### WEB DEL CONGRESO:

[www.oftalmo.com/sco](http://www.oftalmo.com/sco)

## JUNTA DIRECTIVA:

---

### PRESIDENTE:

Dr. Francisco Cabrera López

### VICEPRESIDENTA:

Dra. Cristina Mantolán Sarmiento

### SECRETARIO:

Dr. Francisco Medina Rivero

### TESORERO:

Dra. Elena de las Heras Acevedo

### VOCALES:

Gran Canaria:	Dr. Miguel Angel Reyes Rodríguez
Tenerife:	Dr. Huneidi Abdul Razzak Sultan
Lanzarote:	Dr. Félix Bonilla Aguiar
Fuerteventura:	Dr. Raji Mohrez Muvdi
La Palma:	Dra. Yasmin Bahaya Alvarez
La Gomera:	Dra. Mónica García Somalo
El Hierro:	Dr. José Luis Delgado Miranda

## VIERNES 19 DE JUNIO

10:00 - 10:30

---

Recepción y recogida de documentación. Café de bienvenida

10:30 - 12:45

---

### Comunicaciones libres

**PRESIDE:** Dr. Huneidi Abdul Razzak

**EPIDEMIOLOGÍA DE LAS URGENCIAS OFTALMOLÓGICAS EN EL HOSPITAL UNIVERSITARIO DE CANARIAS (HUC): ESTUDIO PROSPECTIVO DE 9 MESES.**

Andrés Blasco A, Díaz-Alemán T, Ruíz de la Fuente P, Pinto Herrera C, Agustino Rodríguez J

*Hospital Universitario de Canarias*

**AUDITORÍA EXTERNA DEL SERVICIO DE OFTALMOLOGÍA DEL HOSPITAL UNIVERSITARIO DE LA CANDELARIA**

Abreu González R, Alonso Plasencia M, Gil Hernández MA, Abreu Reyes P

*Hospital Universitario Nuestra Señora de la Candelaria*

**RESULTADOS DE LA FORMACIÓN CONTINUADA EN EL PROGRAMA DE CRIBADO RETISALUD**

Alonso Plasencia M, Solé Gonzalez L, Hernández Marrero D, Abreu González R

*Hospital Universitario Nuestra Señora de la Candelaria*

**ADHERENCIA A LA DIETA MEDITERRÁNEA EN PACIENTES AFECTOS DE EDEMA MACULAR DIABÉTICO**

Garrote Ramos V, Cereijo Tejedor D, Gil Hernández MA, Abreu González R

*Hospital Universitario Nuestra Señora de la Candelaria*

**DISCUSIÓN:** Dr. Miguel Ángel Reyes

**PATRONES DE USO DE LENTES DE COTACTO EN ALUMNOS DE CIENCIAS DE LA SALUD DE LA UNIVERSIDAD DE LA LAGUNA**

Abreu Reyes JA, Sacramento García B, Salinas Remetich RA

*Hospital Universitario de Canarias*

## UTILIDAD DE LALENTE DE CONTACTO HIPEROSMÓTICA (HYPER-CL®) EN EL TRATAMIENTO DEL EDEMA CORNEAL POSTQUIRÚRGICO. CASO CLÍNICO

Ruiz de la Fuente P, Pinto C, Blasco A, Abreu JA

*Hospital Universitario de Canarias*

## LINFOMAS DE LOS ANEJOS OCULARES

Sánchez-Vega C, García García U, Medina Rivero F

*Hospital Universitario de Gran Canaria Doctor Negrín*

## SÍNDROME DE KEARNS - SAYRE: A PROPÓSITO DE 2 CASOS

Rodríguez Gil R, Acosta Acosta B, Afonso Rodríguez A, Delgado Miranda JL

*Hospital Universitario Nuestra Señora de la Candelaria*

## REVISIÓN DEL USO DE LA TOXINA BOTULÍNICA EN PATOLOGÍA OCULOMOTORA. EXPERIENCIA DE 3 AÑOS

Acosta Acosta B, Solé González L, Rodríguez Gil R, Delgado Miranda JL

*Hospital Universitario Nuestra Señora de la Candelaria*

## TRATAMIENTO QUIRÚRGICO DE PARÁLISIS COMPLETA VI PAR MEDIANTE TRANSPOSICIÓN RECTOS VERTICALES

Acosta Acosta B, Delgado Miranda JL, Rubio Rodriguez G, Rodriguez Gil R

*Hospital Universitario Nuestra Señora de la Candelaria*

DISCUSIÓN: Dr. Jorge Álvarez

## ENVEJECIMIENTO Y PROGRESIÓN DEL CAMPO VISUAL EN PACIENTES CON GLAUCOMA PRIMARIO DE ÁNGULO ABIERTO

Díaz Alemán VT, González Hernández M, Medina Mesa E, Blasco Alberto A

*Hospital Universitario de Canarias*

## CASO CLÍNICO DE TOXICIDAD OCULAR POR ANTIPALÚDICOS. CARACTERIZACIÓN DEMOGRÁFICA EN NUESTRA SERIE DE PACIENTES

Rodríguez Gil R, Solé González L, Álvarez Marín J, Gil Hernández MA

*Hospital Universitario Nuestra Señora de la Candelaria*

## CELULITIS Y ENDOFTALMITIS BILATERAL ENDÓGENA SECUNDARIA A ABSCESO HEPÁTICO POR KLEBSIELLA PNEUMONIAE

Tejera Santana M, Pérez Álvarez J, Jerez Olivera E, Medina Rivero F, Cabrera Vargas E

*Hospital Universitario de Gran Canaria Doctor Negrín*

DISCUSIÓN: Dr. David Viera

## **VIERNES 19 DE JUNIO**

12:45 - 13:00

---

**Sesión Revista Archivos de la Sociedad Canaria de Oftalmología**

13:00 - 13:15

---

**Apertura del XLIII Congreso de la Sociedad Canaria de Oftalmología**

13:15 - 14:00

---

**Visita a la Exposición comercial**

14:00 - 15:30

---

**Almuerzo de trabajo**

15:30 - 17:00

---

**Mesa redonda I: Oftalmología pediátrica**

Modera: Dra. Bárbara Acosta

**Pautas de actuación ante una catarata congénita**

Dr. Augusto Abreu

**Exploración y diagnóstico neurooftalmológico en pacientes en edad pediátrica**

Dra. Susana Noval

**Estrabismo disociado: DVD y DHD**

Dra. Alicia Galán

**Programa de cribado de ambliopía en Gran Canaria. Primeros resultados**

Dr. Matías García

17:00 - 17:30

---

**Conferencia I: Actualización en cirugía macular**

Dra. Marta Suárez De Figueroa

17:30 - 18:00

---

## Conferencia II: Actualización en el tratamiento del edema macular diabético

Dr. Luis Arias

18:00 - 18:30

---

## Coffee break

18:30 - 20:00

---

## Mesa Redonda II: Últimos avances en patología corneal

Modera: Dr. Javier Rodríguez

Últimas técnicas diagnósticas en superficie ocular

Dr. Jesús Merayo

Nuevos arsenales terapéuticos en patología corneal y de superficie ocular

Dr. Luis Tandón

Enfoque actual en el manejo de la queratitis herpética

Dr. David Galarreta

Pautas topográficas para el diagnóstico precoz del queratocono

Dr. David Pérez Silguero

¿Se pueden diferir el CXL, los ICR y la QPP? Nuevas lentes esclerales

Dr. Javier Rodríguez

La capa DUA. Influencia en la queratoplastia

Dr. Jorge Álvarez

Presente y futuro de las queratoprótesis

Dr. Jaime Etxebarría

20:00

---

## Sesión administrativa SCO

21:30

---

## Cena Oficial del Congreso

# SÁBADO 20 DE JUNIO

8:30 - 10:00

---

## Comunicaciones libres II

**PRESIDE:** Dr. Miguel Ángel Serrano

### MANEJO QUIRÚRGICO DE LA LUXACION DEL COMPLEJO LIO SACO CAPSULAR

Reyes Rodríguez M, Rodríguez González F, Tejera Santana M, García García U  
*Hospital Universitario de Gran Canaria Doctor Negrín*

### VITRECTOMIA BILATERAL SIMULTÁNEA EN AGUJERO MACULAR BILATERAL

Reyes Rodríguez M, Rodríguez González F, Sánchez Vega C, Melián Villalobos R  
*Hospital Universitario de Gran Canaria Doctor Negrín*

### MANEJO QUIRÚRGICO DE LA FOSETA PAPILAR SINTOMÁTICA

Pinto Herrera C, Cordovés Dorta L, Rocha Cabrera P, Abreu Reyes JA  
*Hospital Universitario de Canarias*

### FEMTO-FACOVITRECTOMÍA 23G Y PELADO DE MEM Y MLI

Reyes Rodríguez M, Melián Villalobos R, Lobos Soto C, Sánchez Vega C  
*Hospital Universitario de Gran Canaria Doctor Negrín*

### OCRIPLASMINA PARA EL TRATAMIENTO DEL SÍNDROME DE ADHESIÓN VITREOMACULAR. SERIE DE CASOS CLÍNICOS

Pinto Herrera C, Blasco Alberto A, Lozano López V, Cordovés Dorta LM  
*Hospital Universitario de Canarias*

**DISCUSIÓN:** Dr. Rodrigo Abreu

### NECROSIS RETINIANA AGUDA COMO PRESENTACIÓN INICIAL DE UN CASO DE SIDA

Reyes Rodríguez M, Rodríguez González F, Sánchez Vega C, Tejera Santana M  
*Hospital Universitario de Gran Canaria Doctor Negrín*

### PRECIPITADOS PRERRETINIANOS EN LA SÍFILIS OCULAR

Sánchez-Vega C, Rodríguez González F, Reyes Rodríguez MA, Francisco Hernández F  
*Hospital Universitario de Gran Canaria Doctor Negrín*



## ¿LA VUELTA DE LA RETINITIS EN PIZZA DE QUESO Y TOMATE CON LA TERAPIA ANTIRRETROVIRAL?

Andrés Blasco A, Lozano López V, Ruíz de la Fuente P, Perera Sanz D, Pinto Herrera C, Agustino Rodríguez J

*Hospital Universitario de Canarias*

**DISCUSIÓN:** Dra. M<sup>a</sup> Dolores Marrero

10:00 - 11:00

---

### Simposio Retina

**Modera:** Dr. Luis Cordovés

**Tratamiento a largo plazo de la DMAE neovascular**

Prof. Franz Holz

**Debate: Casos de la clínica diaria, más allá de los ensayos**

Prof. Franz Holz, Dra. Marta Suárez de Figueroa, Dr. Luis Arias

11:00 - 11:30

---

### Coffee break

11:30 - 13:00

---

### Mesa redonda III: Temas de actualidad en uveítis

**Modera:** Dra. Virginia Lozano

**Aplicación del tratamiento con fármacos biológicos en uveítis**

Prof. José Manuel Benítez Del Castillo

**Experiencia en el uso de fármacos biológicos en uveítis del adulto**

Dr. Miguel Ángel Reyes

**Experiencia en el uso de fármacos biológicos en uveítis infantil**

Dra. Begoña Cabrera

**Actualización en herpes ocular**

Dr. Pedro Rocha

**Toxoplasmosis ocular en nuestro entorno**

Dr. Ruymán Rodríguez

## SÁBADO 20 DE JUNIO

13:00 - 13:30

---

**Conferencia de clausura: Proyectos de cooperación en Oftalmología con países en desarrollo**

Dr. Tomás Pellicer

13:30 - 13:45

---

**Entrega de los premios a la Mejor Comunicación Libre/Caso Clínico, Vídeo y Póster**

13:45 - 14:00

---

**Clausura oficial del Congreso**

### REUNIONES SATÉLITE

**Soluciones Intraoculares Premium**

Dr. Carlos Palomino

Viernes 19 de junio de 9:00 a 10:00 horas

## PONENTES Y MODERADORES

Dr. Huneidi Abdul Razzak Sultan  
Hospital Universitario Nuestra Señora de Candelaria

Dr. Rodrigo Abreu González  
Hospital Universitario Nuestra Señora de Candelaria

Dr. José Augusto Abreu Reyes  
Hospital Universitario de Canarias

Dra. Bárbara Acosta Acosta  
Hospital Universitario Nuestra Señora de Candelaria

Dr. Jorge Álvarez Marín  
Hospital Universitario Nuestra Señora de Candelaria

Dr. Luis Arias Barquet  
Hospital Universitario Bellvitge

Prof. José Manuel Benítez del Castillo Suárez  
Hospital Clínico San Carlos

Dra. Begoña Cabrera Marrero  
Complejo Hospitalario Universitario Insular - Materno Infantil de Gran Canaria

Dr. Luis Cordovés Dorta  
Hospital Universitario de Canarias

Dr. Jaime Etxebarria Ecenarro  
Hospital Universitario de Cruces

Dra. Alicia Galán Terraza  
Hospital Vall d'Hebron

Dr. David Galarreta Mira  
Hospital Clínico Universitario de Valladolid

Dr. Matías García González  
Complejo Hospitalario Universitario Insular - Materno Infantil de Gran Canaria

Prof. Dr. Franz G. Holz  
Clínica Oftalmológica del Hospital Universitario de Bonn

## PONENTES Y MODERADORES

Dra. Virginia Lozano López  
Hospital Universitario de Canarias

Dra. M<sup>a</sup> Dolores Marrero Saavedra  
Hospital Universitario de Gran Canaria Doctor Negrín

Dr. Jesús Merayo Llovés  
Instituto Oftalmológico Fernández Vega

Dra. Susana Noval Martín  
Hospital Universitario La Paz

Dr. Tomás Pellicer Lorca  
Hospital Ruber Internacional

Dr. David Pérez Silguero  
Clínica Oftalmológica Pérez Silguero

Dr. Miguel Ángel Reyes Rodríguez  
Hospital Universitario de Gran Canaria Doctor Negrín

Dr. Pedro Rocha Cabrera  
Hospital Universitario de Canarias

Dr. Ruymán Rodríguez Gil  
Hospital Universitario Nuestra Señora de Candelaria


Dr. Javier Rodríguez Martín  
Centro Oftalmquirúrgico de Tenerife

Dr. Miguel Ángel Serrano García  
Hospital Universitario de Canarias

Dra. Marta Suárez de Figueroa Díez  
Hospital Universitario Ramón y Cajal de Madrid

Dr. Luis Tandon Cárdenes  
Hospital Universitario de Gran Canaria Doctor Negrín

Dr. David Viera Peláez  
Hospital Universitario de Gran Canaria Doctor Negrín



# XII CONGRESO DE ENFERMERÍA OFTALMOLÓGICA

“Enfermería: Cuando la mirada dirige los cuidados”



**COMITÉ ORGANIZADOR  
Y CIENTÍFICO:**

**PRESIDENTA:**

Dña. María Nieves Martín Alonso

**VOCALES:**

D. Pedro Raúl Castellano Santana

Dña. María Soledad Medina Montenegro

## **VIERNES 19 DE JUNIO**

9:00 - 9:30

---

### **Mesa Inaugural**

**Dña. M<sup>a</sup> Nieves Martín Alonso**

Presidenta del XII Congreso Enfermería Oftalmológica de Canarias y Presidenta de la Asociación de Enfermería Oftalmológica de Canarias

**Dña. M<sup>a</sup> Aurora Egidio Cañas**

Presidenta de la Sociedad Española de Enfermería Oftalmológica

**Dña. Hortensia Calero Fabelo**

Presidenta del Consejo de Colegios Canarios de Enfermería y Presidenta del Colegio de Enfermería de Las Palmas

**Dr. José Ramón Pérez Fernández**

Presidente del XLIII Congreso de la Sociedad Canaria de Oftalmología

9:30 - 10:00

---

### **Cribado de la Ambliopía. Estado actual del programa en la isla de Gran Canaria**

Dña. Herminia Victoria Reguera Blanco

10:00 - 10:30

---

### **Café**

10:30 - 11:30

---

### **Taller: Optotipo Previn y TNO**

Dña. María Magnolia Navarro Martín

11:30 - 12:30

---

### **Cuidados oftalmológicos a la unidad familia-paciente**

D. Pedro Raúl Castellano Santana

12:30 - 13:30

---

## Taller: Apoyo a la familia en el proceso quirúrgico oftalmológico

D. Pedro Raúl Castellano Santana

14:00 - 15:30

---

## Almuerzo

16:00 - 18:00

---

## Taller: Relaciones laborales óptimas

D. Francisco Javier Castro Molina

18:00 - 18:30

---

## Café

18:30

---

## Asamblea AEOC

# SÁBADO 20 DE JUNIO

10:00 - 11:00

---

## Visión del color en el niño

D. Francisco Javier Gabaldón Ortega

11:00 - 11:30

---

## Café

11:30 - 12:30

---

## Perimetría Visual

Dña. María Aurora Egido Cañas

[sigue >](#)

## SÁBADO 20 DE JUNIO

12:30 - 13:30

---

### Comunicaciones libres

#### Orales

##### LA CATARATA TRAUMÁTICA Y TRABAJO EN EQUIPO

María Auxiliadora Martel Martel, María del Carmen Diaz Ramos

##### MANIPULACIÓN DE ENFERMERÍA EN EL NUEVO TRATAMIENTO QUIRÚRGICO DE LA TVM

Jennifer Santana Santana

##### SATISFACCIÓN DEL PACIENTE Y FAMILIA DEL HUIGC TRAS RECOMENDACIONES DE ENFERMERÍA EN EL POSTOPERATORIO

Armando Suárez Santana, María Soledad Medina Montenegro, María Nieves Martín Alonso

#### Pósters

##### LA PROFILAXIS ANTIBIÓTICA NO ES NECESARIA EN LAS INYECCIONES INTRAVÍTREAS

Rosa Xancó Villas, Silvia Gudiña Calvo, Marta Mas Xancó, Vladimir Poposki

##### LA INYECCIÓN AUTOMATIZADA DE LIO EN LA CIRUGÍA DE CATARATAS

Jorge Enrique Rodríguez Pérez, Roberto Antonio Ramos Alayón

13:30 - 14:00

---

### Conferencia de clausura: La continuidad de los cuidados entre niveles asistenciales

D. Claudio A. Rodríguez Suárez. Vocal del Consejo de Colegios Canarios de Enfermería

14:00 - 14:30

---

### IV Concurso fotográfico AEOC

#### Entrega de premios





RESÚMENES DE COMUNICACIONES  
XLIII CONGRESO DE LA SCO

## COMUNICACIONES ORALES

### EPIDEMIOLOGÍA DE LAS URGENCIAS OFTALMOLÓGICAS EN EL HOSPITAL UNIVERSITARIO DE CANARIAS (HUC): ESTUDIO PROSPECTIVO DE 9 MESES

Andrés Blasco A, Díaz-Alemán T, Ruíz de la Fuente P, Pinto Herrera C, Agustino Rodríguez J

*Hospital Universitario de Canarias. San Cristóbal de La Laguna. Santa Cruz de Tenerife*

#### INTRODUCCIÓN:

Existen pocos estudios que estudien la asistencia oftalmológica urgente de todas las patologías, siendo más frecuente el estudio de la casuística de las patologías más graves, generalmente las de origen traumático. En España, no existe ningún estudio que cuantifique el gasto sanitario derivado de dicha asistencia.

#### DESARROLLO:

Estudio epidemiológico observacional descriptivo (prospectivo) de los pacientes que acuden al HUC demandando atención oftalmológica urgente entre Julio de 2014 y Marzo de 2015. El objetivo principal del estudio es describir las características clínicas y demográficas de los pacientes que demandan atención oftalmológica urgente en el HUC y el objetivo secundario es cuantificar el gasto sanitario derivado de dicha asistencia.

#### RESULTADOS:

Durante este periodo se atendieron 1430 pacientes con una media de edad de 51 años y sin apenas diferencias entre sexos. El día de mayor afluencia es el lunes (20% del total de las urgencias) y el de menor el domingo (5%). El mes de mayor afluencia fue Octubre (194 pacientes) y el de menor Febrero (112 pacientes).

La patología más prevalente fue la del segmento anterior (44%) seguida de la de polo posterior (39%); las consultas urgentes de neurooftalmología fueron las menos prevalentes (3,5%).

El 82% de las urgencias se atendieron en el turno de mañana, el 17,4% en el turno de tarde y el 0,6% en el de noche.

Tras la atención urgente, el 45% fue seguido en el HUC y el 35% fue dado de alta; tan solo un 7% se controló posteriormente en algún centro de atención especializada (CAE). El 7% de las urgencias fueron subsidiarias de tratamiento quirúrgico urgente.

El gasto sanitario derivado de las pruebas complementarias realizadas en la

atención oftalmológica urgente fue de 20.732 euros.

#### **CONCLUSIONES:**

Las urgencias oftalmológicas suponen un 3% del total de las urgencias. Es un servicio altamente eficiente capaz de diagnosticar rápidamente un alto número de patologías con un gasto económico relativamente bajo en comparación con otros servicios.

## **AUDITORÍA EXTERNA DEL SERVICIO DE OFTALMOLOGÍA DEL HOSPITAL UNIVERSITARIO DE LA CANDELARIA**

Abreu González R, Alonso Plasencia M, Gil Hernández MA, Abreu Reyes P  
*Hospital Universitario Nuestra Señora de Candelaria, Santa Cruz de Tenerife, Santa Cruz de Tenerife*

#### **OBJETIVO:**

Presentar los resultados de la auditoria externa realizada al Servicio de Oftalmología del Hospital Universitario de La Candelaria (HUNSC).

#### **MATERIAL Y MÉTODOS:**

La auditoria externa se realizó en febrero de 2015, por la empresa Antares Consulting, a petición propia del Servicio de Oftalmología del HUNSC.

#### **RESULTADO:**

Desde el 2007 al 2014, el incremento de actividad del servicio de oftalmología debido a la realización de pruebas funcionales llegó al 180%, siendo el más importante el observado en la tomografía de coherencia óptica (OCT) El aumento de la lista de espera a lo largo de 2014 ha sido de 72 pacientes/mes. El ajuste a los estándares de calidad requiere una inversión en recursos humanos y materiales de 268.737 euros en un año, obteniéndose un retorno social de 1,76 millones de euros.

#### **CONCLUSIONES:**

El personal del servicio de oftalmología del HUNSC soporta el doble de presión asistencial que otros centros de la península ibérica y de Canarias. Si se mantiene el incremento de la presión asistencial actual, es plausible que la lista de espera para diagnóstico y tratamiento se duplique en un año. La incorporación de personal en el servicio permitirá una reducción drástica de las listas de espera debidas principalmente al aumento de actividad en la realización de OCT e inyecciones intravítreas.

## RESULTADOS DE LA FORMACIÓN CONTINUADA EN EL PROGRAMA DE CRIBADO RETISALUD

Alonso Plasencia M, Solé Gonzalez L, Hernández Marrero D, Abreu González R  
*Hospital Universitario Nuestra Señora de Candelaria, Santa Cruz de Tenerife, Santa Cruz de Tenerife*

### OBJETIVO:

Estudiar la eficacia de un proyecto de formación a médicos de familia realizado desde octubre de 2013 hasta enero de 2014 en el marco del Programa de Salud para el cribado de la retinopatía diabética en Canarias, Retisalud.

### MATERIAL Y MÉTODOS:

Realizamos una comparación mediante tests estadísticos (Chi cuadrado y T-test) de variables recogidas en dos periodos de tiempo, de junio a noviembre de 2012 y de 2014. La formación a los médicos de familia de nuestra área consistió en una sesión clínica participativa impartida por dos oftalmólogos de nuestro servicio en 11 Centros de Salud y otra impartida en nuestro hospital para aquellos que no pudieron acudir a la primera.

### RESULTADOS:

Un total de 2.584 diabéticos fueron incluidos en el estudio. Encontramos que ambos grupos de pacientes, recogidos en 2012 y en 2014, cumplen mismas características de edad, sexo y control metabólico ( $p < 0,005$ ).

Tras la intervención, el porcentaje de pruebas patológicas de los pacientes derivados por el médico de familia, ha aumentado de 30,5% a 41,4%, esto supone un aumento estadísticamente significativo ( $p < 0,005$ ) del porcentaje de Verdaderos Positivos (VP). Encontramos que el número de Falsos Positivos, imágenes remitidas como patológicas por el médico de familia, y diagnosticadas como sanas por el oftalmólogo, ha disminuido del 56,2% (720 casos) al 48,3% (629 casos), ( $p < 0,005$ ).

Después de la formación, el porcentaje de estudios remitidos sin diagnóstico ha sido similar, encontramos un 46,6% y un 49,7% de las retinografías después ( $p = 0,125$ ). En los estudios que fueron remitidos con diagnóstico, analizamos el porcentaje de aciertos y el resultado ha sido un 34,4% de aciertos antes de la formación y un 23,9% después, encontrando diferencias estadísticamente significativas ( $p < 0,005$ ).

### DISCUSIÓN:

La formación médica a través de una única sesión clínica ha conseguido mejorar el cribado de la retinopatía diabética en Retisalud, ya que ha supuesto una mejora en la sensibilidad por una reducción de falsos

positivos. Sin embargo, no ha logrado una mejor cumplimentación del informe por parte del médico de familia ya que hay más estudios remitidos sin diagnóstico y no hay más aciertos en el diagnóstico.

## **ADHERENCIA A LA DIETA MEDITERRÁNEA EN PACIENTES AFECTOS DE EDEMA MACULAR DIABÉTICO**

Garrote Ramos V, Cereijo Tejedor D, Gil Hernández MA, Abreu González R  
*Hospital Universitario Nuestra Señora de Candelaria, Santa Cruz de Tenerife, Santa Cruz de Tenerife*

### **OBJETIVO:**

Estudiar la adherencia a la dieta mediterránea y la suplementación vitamínica en pacientes con diagnóstico reciente de edema macular diabético (EMD).

### **MATERIAL Y MÉTODOS:**

Se realizó una encuesta validada adaptada vía telefónica a pacientes con diagnóstico reciente de EMD, que comenzaron tratamiento con ranibizumab intravítreo a lo largo del año 2015 en el Servicio de Oftalmología del HUNSC. Aparte, se recogieron los datos de antecedentes personales y de riesgo cardiovascular basado en la historia clínica electrónica del HUNSC.

### **RESULTADO:**

De los 70 pacientes identificados, 60 aceptaron a participar en el estudio. La edad media fue de 66,1+/-11.3 años. El 67% de la muestra padecía de HTA y el 68,3% de dislipemia. El 5% (3) de los pacientes tomaban algún suplemente vitamínico. La adherencia a la dieta mediterránea fue alta en un 20%, media en un 70% y baja en un 10%.

## **PATRONES DE USO DE LENTES DE COTACTO EN ALUMNOS DE CIENCIAS DE LA SALUD DE LA UNIVERSIDAD DE LA LAGUNA**

Abreu Reyes JA, Sacramento García B, Salinas Remetich RA  
*Hospital Universitario de Canarias. San Cristóbal de La Laguna. Santa Cruz de Tenerife.*

### **INTRODUCCIÓN:**

El uso inadecuado de las lentes de contacto (LC) al no respetarse las horas de porte, las medidas de higiene, y la conservación de las mismas, son la causa fundamental de aparición de complicaciones.

El objetivo de este estudio ha sido conocer los patrones de uso de LC en una población de referencia de nuestro entorno.

### **MÉTODOS:**

Estudio observacional basado en la realización de una encuesta a estudiantes de Ciencias de la Salud de la Universidad de La Laguna (ULL) (Medicina, Enfermería, Fisioterapia), utilizando como grupo control estudiantes de otras facultades de la ULL. Se realizó un análisis estadístico descriptivo de los resultados basados en frecuencias y porcentajes.

### **RESULTADOS:**

El comienzo de uso de LC, tanto en el grupo de estudio como en el grupo control, se realiza principalmente por iniciativa propia. Los motivos por lo que deciden el uso de LC son: en primer lugar la estética, seguido de la incomodidad con las gafas y los deportes. La adaptación de las LC y el seguimiento la hacen la mayoría de los encuestados de ambos grupos en una óptica. Para el mantenimiento del estuche portales el grupo de estudio utiliza habitualmente agua del grifo y jabón, mientras que el grupo control lo hace utilizando líquidos de mantenimiento en su mayoría. En cuanto al motivo por el cual se deja de usar LC, en el grupo de estudio son las complicaciones mientras que en el grupo control la principal razón es el costo, seguida de la intolerancia.

### **CONCLUSIONES:**

Las complicaciones relacionadas con el uso de LC tienen una incidencia baja en ambos grupos, teniendo la mayor frecuencia las conjuntivitis. Existen diferencias significativas entre los hábitos de uso del grupo de estudio y del grupo control, siendo este último el más respetuoso con las normas de uso.

## **UTILIDAD DE LA LENTE DE CONTACTO HIPEROSMÓTICA (HYPER-CL®) EN EL TRATAMIENTO DEL EDEMA CORNEAL POSTQUIRÚRGICO. CASO CLÍNICO.**

Ruiz de la Fuente P, Pinto C, Blasco A, Abreu, JA

*Hospital Universitario de Canarias. San Cristóbal de La Laguna. Santa Cruz de Tenerife.*

### **INTRODUCCIÓN:**

El edema corneal postquirúrgico después de la cirugía de la catarata mediante facoemulsificación, en diferentes grados, es relativamente frecuente. Su tratamiento es habitualmente tópico mediante la combinación de soluciones hipertónicas y lentes de contacto terapéuticas (LCT); el tiempo

de uso es proporcional a la severidad del edema. Presentamos un caso clínico donde se utilizó una nueva LCT (Hyper-CL®) especialmente diseñada para tratar esta complicación, con excelentes resultados.

### **CASO CLÍNICO:**

Paciente varón de 47 años que acude para cirugía de cataratas de ambos ojos. A la exploración inicial, presenta una agudeza visual mejor corregida (AVMC) de 0,3 en ojo derecho (OD) y 0,05 en ojo izquierdo(OI). En la biomicroscopía (BMC) se observa una catarata polar posterior en ambos ojos, siendo el resto de la exploración normal. Se realiza cirugía de catarata de OI mediante facoemulsificación con implante de lente intraocular (LIO) endosacular. A las 2 semanas se realiza cirugía de La catarata del OD mediante la misma técnica, produciéndose rotura de la cápsula posterior durante la extracción del material cortical con presencia de vítreo en la cámara anterior; se realiza vitrectomía anterior, extracción del resto del material cortical, e implante de la LIO en sulcus. A las 24 horas la córnea presenta un edema severo, siendo la agudeza visual espontánea (AV) de 0,4. Se adapta una LCT hiperosmótica (Hyper-CL®), observando a las 2 horas de porte una disminución importante del edema, siendo la AV de 0,7. A las 72 horas no se observa edema corneal y la AV es de 0,9.

### **CONCLUSIONES:**

Las LCT hiperosmóticas pueden resultar de gran utilidad en pacientes con edema corneal moderado-severo después de la cirugía de la catarata mediante facoemulsificación, al acortar el tiempo de resolución del mismo, lo que va a repercutir notablemente en la recuperación anatómica de la córnea y en la calidad de la visión.

## **LINFOMAS DE LOS ANEJOS OCULARES**

Sánchez-Vega C.,García García U, Medina Rivero F

*Hospital Universitario de Gran Canaria Doctor Negrín, Las Palmas de Gran Canaria, Las Palmas*

Los linfomas son la forma más frecuente de neoplasia que aparece en los ojos, afectando a conjuntiva, glándula y saco lagrimal, párpados, tejidos blandos de la órbita y músculos extraoculares. Representan el 1 -2% de los linfomas no Hodgking, siendo el tipo MALT el más frecuente. Otros tipos que pueden aparecer son el linfoma folicular y el linfoma difuso de células B.

Las formas de presentación dependen de la localización de la lesión. Las opciones de tratamiento incluyen cirugía, radioterapia, quimioterapia

usando distintos regímenes de tratamiento y el uso de inmunoterapia con fármacos anti CD20 o interferón, así como radioinmunoterapia o en algunos casos la conducta expectante. El pronóstico de estos pacientes es generalmente bueno, con un alto porcentaje de remisiones completas, largos intervalos sin enfermedad y bajos índices de mortalidad.

Presentamos 13 casos que han llegado a la sección de Anejos Oculares de nuestro servicio entre 2006 y 2015, en los que 10 eran hombres y 3 mujeres, con una media de edad de 59 años. 7 de los casos fueron tipo MALT, 5 linfomas foliculares y en 1 de ellos no se pudo definir el tipo histológico. La localización más frecuente fue la conjuntiva con 8 casos, después la órbita con 4 casos y uno palpebral. El 30% de los casos fueron bilaterales. En cuanto a los tratamientos recibidos incluyen radioterapia, quimioterapia, inmunoterapia con antiCD20, escisión quirúrgica y en algún caso conducta expectante. La evolución ha sido favorable en la mayoría de los casos, con remisión de la enfermedad.

#### **CONCLUSIONES:**

Los linfomas de anejos oculares son neoplasias poco frecuentes debiendo tener un alto índice de sospecha para su diagnóstico. Su manejo requiere un abordaje multidisciplinar, destacando la participación del oftalmólogo y del hematólogo. Al tratarse en su mayoría de linfomas de bajo grado su pronóstico suele ser favorable.

## **SÍNDROME DE KEARNS - SAYRE: A PROPÓSITO DE 2 CASOS**

Rodríguez Gil R, Acosta Acosta B, Afonso Rodríguez A, Delgado Miranda JL

*Hospital Universitario Nuestra Señora de Candelaria, Santa Cruz de Tenerife, Santa Cruz de Tenerife*

#### **INTRODUCCIÓN:**

El síndrome de Kearns-Sayre (SKS) es un trastorno neuromuscular causado por defectos genéticos en el ADN mitocondrial (mtADN). Los pacientes afectados presentan oftalmoplejía externa progresiva crónica, retinopatía pigmentaria, bloqueo cardíaco, ataxia cerebelosa y alteraciones endocrinológicas. Los síntomas de la enfermedad suelen aparecer generalmente en la adolescencia.

#### **CASOS CLÍNICOS:**

Presentamos los casos clínicos de un varón y una mujer, ambos de 13 años, que fueron diagnosticados de SKS tras exploración oftalmológica. Los motivos de consulta fueron disminución de agudeza visual y ptosis



palpebral. Ambos casos presentaron alteraciones pigmentarias retinianas, trastornos de la motilidad ocular extrínseca, ptosis palpebral y debut diabético previo. El caso del paciente varón presentó además un bloqueo aurículo – ventricular completo que requirió colocación de marcapasos. En ambos casos se obtuvo confirmación del diagnóstico a través de prueba genética.

#### **DISCUSIÓN – CONCLUSIONES:**

El SKS es una rara enfermedad multisistémica que afecta a pacientes menores de 20 años. Es una citopatía mitocondrial en relación con deleciones del mtADN de los músculos estriados, del miocardio, del sistema nervioso central o periférico, de la piel y del epitelio pigmentario de la retina (EPR). En la biopsia muscular es típica la presencia de las fibras «rojo rasgadas», (con acumulación de mitocondrias anormales). La ptosis y la oftalmoplejía son los signos oftalmológicos más comunes. La disminución de la agudeza visual es variable. El EPR es el tejido que se afecta primero, seguido por los fotorreceptores y la coriocapilar, predominando la atrofia del EPR periférica. No existe ningún tratamiento específico eficaz, por lo que el tratamiento es paliativo y de apoyo para las condiciones clínicas asociadas. El pronóstico y la supervivencia de esta enfermedad están ligados en muchas ocasiones a la evolución de las alteraciones cardíacas. Es por ello que un mejor conocimiento de las manifestaciones de este síndrome puede ayudar a un diagnóstico precoz y un mejor manejo clínico de estos pacientes.

## **REVISIÓN DEL USO DE LA TOXINA BOTULÍNICA EN PATOLOGÍA OCULOMOTORA. EXPERIENCIA DE 3 AÑOS**

Acosta Acosta B, Solé González L, Rodríguez Gil R, Delgado Miranda JL

*Hospital Universitario Nuestra Señora de Candelaria, Santa Cruz de Tenerife, Santa Cruz de Tenerife*

#### **INTRODUCCIÓN:**

El objetivo del estudio es analizar nuestra experiencia clínica en la aplicación de toxina botulínica (BTX), para el tratamiento del estrabismo, a lo largo de los últimos 3 años.

#### **DESARROLLO:**

Realizamos un estudio retrospectivo descriptivo, en el que incluimos pacientes visitados en la consulta de motilidad ocular, con diferentes tipos de estrabismos, tratados con BTX entre enero de 2012 y diciembre de 2014, sin restricción de edad.

**RESULTADO:**

Incluimos 40 pacientes con una edad media de  $4,3 \pm 3,3$  años en el grupo de los niños (34 casos); y de  $49,17 \pm 16,9$  años en el grupo de los adultos (6 casos). El diagnóstico principal en el grupo de los adultos fue el estrabismo paralítico en el 83,34 % de los casos; mientras que los niños presentaban con mayor frecuencia endotropias parcialmente acomodativas (44,1%) y endotropias congénitas (29,4%). Además el 50% de los casos en la edad pediátrica asociaban hiperfunciones de oblicuo inferior. El 25% de los casos precisaron una segunda reinyección y el 30% acabó en cirugía. Obtuvimos una incidencia de buenos resultados del 55% ascendiendo al 63,64% tras la segunda inyección. El grupo en el que obtuvimos una mayor incidencia de buenos resultados es el de las endotropias parcialmente acomodativas.

**CONCLUSIONES:**

La indicación en la que hemos obtenido mejores resultados ha sido con las endotropias parcialmente acomodativas por debajo de 40DP, en las que obtuvimos buenos resultados en el 75% de los casos. El tratamiento con BTX ha resultado un procedimiento seguro, cuya complicación más destacada ha sido la ptosis transitoria en el 32,5% de los casos. Finalmente tan solo un 30% precisó cirugía.

## ENVEJECIMIENTO Y PROGRESIÓN DEL CAMPO VISUAL EN PACIENTES CON GLAUCOMA PRIMARIO DE ÁNGULO ABIERTO

Díaz Alemán VT, González Hernández M, Medina Mesa E, Blasco Alberto A  
*Hospital Universitario de Canarias. San Cristóbal de La Laguna. Santa Cruz de Tenerife. Servicio de Oftalmología*

**OBJETIVO:**

El presente trabajo tiene como principal objetivo estudiar si la edad es un factor asociado a progresión del campo visual en pacientes con glaucoma primario de ángulo abierto (GPAA).

**MÉTODO:**

De forma prospectiva analizamos una muestra de pacientes diagnosticados de GPAA. Los campos visuales fueron recogidos por un campímetro Octopus 123, usando estímulo y fondo blancos, tamaño III de Goldmann y estrategia TOP. La detección de progresión se hizo por medio del programa Quásar. El programa Quásar se basa en el análisis de regresión lineal del defecto medio y de la pérdida de varianza.

## RESULTADO:

Se recogieron 2831 campos visuales de 182 ojos de 113 pacientes, 64 mujeres y 49 hombres. De los 182 ojos, 156 permanecieron estables y 26 mostraron progresión. El promedio de edad en el grupo de pacientes estables fue de 63.07 años (95% CI 62.64-63.50) y en el grupo de pacientes con progresión fue de 67.43 años (95% CI 66.36-68.50),  $p < 0.05$ .

Conclusiones: La edad es un factor asociado a progresión del campo visual en pacientes con GPAA.

## CASO CLÍNICO DE TOXICIDAD OCULAR POR ANTIPALÚDICOS. CARACTERIZACIÓN DEMOGRÁFICA EN NUESTRA SERIE DE PACIENTES

Rodríguez Gil R, Solé González L, Álvarez Marín J, Gil Hernández MA

*Hospital Universitario Nuestra Señora de Candelaria, Santa Cruz de Tenerife, Santa Cruz de Tenerife*

### INTRODUCCIÓN – OBJETIVO:

Caracterización demográfica de la población estudiada por posible toxicidad ocular asociada al uso de antipalúdicos. Determinación de la afectación ocular por mediante medios clínicos básicos, y de las lesiones maculares detectadas mediante campimetría ocular y tomografía de coherencia óptica (OCT).

### MATERIAL Y MÉTODO:

Estudio descriptivo retrospectivo de las historias clínicas de 97 pacientes, estudiadas en 2014, recogiendo las siguientes variables: edad, sexo, tipo de antipalúdico, dosis diaria, duración de tratamiento, enfermedad reumatológica, enfermedad concomitante, agudeza visual (AV), queratopatía o maculopatía detectada en biomicroscopía, test de colores, estudio campimétrico y OCT. Descripción de un caso de un varón de 60 años en el que se detectó de forma consecutiva alteración en el reflejo foveal, defecto anular en campimetría y adelgazamiento macular en OCT.

### RESULTADOS:

Se estudió 97 pacientes (193 ojos), la mayoría mujeres (83.5%), con edad media de 52.9 años. El antipalúdico usado con mayor frecuencia fue la hidroxicloroquina (76.3%) para el tratamiento de 2 entidades principalmente: lupus eritematoso sistémico y artritis reumatoide (78.4%), con una dosis media diaria de 309.6 mg. El tiempo medio de tratamiento fue de 59.6 meses. La AV media fue 0.9, apreciando clínicamente queratopatía y maculopatía en el 16.5 y 20.6% de los casos,

respectivamente. Se realizó campimetría en el 28.9 % y OCT al 35.1% de pacientes, detectándose maculopatía en el 24.7%

### CONCLUSIONES:

La frecuencia de toxicidad ocular por antipalúdicos es alta en nuestro estudio, asociado principalmente a hipertensión arterial y nefropatía. Es importante la realización de pruebas diagnósticas para evitar lesiones retinianas irreversibles.

## CELULITIS Y ENDOFTALMITIS BILATERAL ENDÓGENA SECUNDARIA A ABSCESO HEPÁTICO POR KLEBSIELLA PNEUMONIAE

Tejera Santana M, Pérez Álvarez J, Jerez Olivera E Medina Rivero F, Cabrera Vargas E  
*Hospital Universitario de Gran Canaria Doctor Negrín, Las Palmas de Gran Canaria, Las Palmas*

La klebsiella pneumoniae es una bacteria gramnegativa y anaerobia. Forma parte de la flora normal nasofaríngea y gastrointestinal. Es conocida la relación entre el absceso hepático por klebsiella pneumoniae y la endoftalmitis endógena, entre un 3-7,8%. Mucho menos frecuente es la producción de celulitis y endoftalmitis concurrente, pocos casos están descritos en la literatura.

Presentamos el caso de un paciente varón de 52 años de nacionalidad colombiana, residente en España desde hace 13 años. Sin antecedentes personales de interés. Consulta por 9 días de fiebre, cefalea y disminución de la agudeza visual. Se realiza estudio y se observa absceso hepático. Hemocultivo y cultivo del absceso positivo a klebsiella pneumoniae. Presenta endoftalmitis y celulitis endógena bilateral con restricción de los movimientos oculares. La agudeza visual es de no percepción de luz en ojo derecho y percepción de luz en ojo izquierdo. En el escáner presenta abscesos cerebrales de posible origen hemático y celulitis orbitaria sin miositis. Se pauta tratamiento médico sistémico, tópico, intravítreo y parabolbar. Presenta buena evolución sistémica pero mala evolución del cuadro ocular requiriendo cirugía de vitrectomía, sin mejoría postoperatoria. Debido a la mala evolución a pesar del tratamiento médico y quirúrgico, sin percepción de luz de ambos ojos, se decide evisceración bilateral. A partir de la cirugía mejora la celulitis y se mantiene estable, sin inflamación ni dolor.

La endoftalmitis y celulitis endógena por klebsiella pneumoniae no

es frecuente en nuestro medio, hay que tenerla presente en pacientes inmunocomprometidos que presenten un foco infeccioso en otro órgano. Como se puede demostrar con nuestro caso también puede ocurrir también en pacientes inmunocompetentes pero con menor frecuencia. Es importante un diagnóstico precoz para realizar tratamiento y seguimiento estrecho.

## **OCRIPLASMINA PARA EL TRATAMIENTO DEL SÍNDROME DE ADHESIÓN VITREOMACULAR. SERIE DE CASOS CLÍNICOS**

Pinto Herrera C, Blasco Alberto A, Lozano López V, Cordovés Dorta LM

*Hospital Universitario de Canarias. San Cristóbal de La Laguna. Santa Cruz de Tenerife.*

### **INTRODUCCIÓN:**

El síndrome de adhesión vitreomacular se produce tras un desprendimiento de vítreo posterior incompleto, cuando una porción de este último permanece adherido a la región macular, pudiendo dar lugar a sintomatología. La ocriplasmina es una enzima con actividad proteolítica que puede ser empleada como tratamiento en estos casos, mediante inyección intravítrea, eludiendo la necesidad de una intervención quirúrgica.

### **DESARROLLO:**

Presentamos 3 pacientes afectos de tracción vitreomacular que por sus características eran candidatos adecuados para el tratamiento con ocriplasmina intravítrea.

### **RESULTADOS:**

En 2 de los 3 casos presentados, se produjo la liberación completa de la tracción vitreomacular, asociándose una mejoría en la agudeza visual.

### **CONCLUSIONES:**

La ocriplasmina intravítrea parece ser un fármaco eficaz en pacientes seleccionados afectos de tracción vitreomacular focal. En nuestra serie de casos clínicos, la utilización de este medicamento ha permitido un abordaje precoz de la enfermedad, y en dos de estos casos, ha supuesto la resolución del cuadro, evitando el procedimiento quirúrgico.

## NECROSIS RETINIANA AGUDA COMO PRESENTACIÓN INICIAL DE UN CASO DE SIDA

Reyes Rodríguez M, Rodríguez González F, Sánchez Vega C, Tejera Santana M  
*Hospital Universitario de Gran Canaria Doctor Negrín, Las Palmas de Gran Canaria, Las Palmas*

### INTRODUCCIÓN:

La retinitis por citomegalovirus (CMV) es la infección ocular oportunista más frecuente en los pacientes con SIDA. La necrosis retiniana aguda, por su parte, suele corresponder a infecciones por virus de la varicela-zóster o virus herpes simple, y sólo en un pequeño porcentaje de los casos es secundaria a infección por CMV.

### DESARROLLO:

Presentamos el caso de un paciente varón de 48 años que acude a consulta por un cuadro de pérdida de visión progresiva de tres meses de evolución por el ojo izquierdo. El examen de fondo de ojo revela la existencia de una necrosis retiniana aguda motivo por el cual se inicia tratamiento sistémico con valganciclovir oral (900mg/12h) e inyecciones intravítreas de ganciclovir y foscarnet. El estudio mediante PCR de humor acuoso resulta positivo para CMV y en la serología destaca positividad frente al VIH-1 motivo por el que se inicia tratamiento antirretroviral a los quince días de iniciar tratamiento antiCMV. Tras un total de 3 inyecciones intravítreas se consigue una mejoría del cuadro. Sin embargo, a los ocho meses del diagnóstico inicial y tras dos meses de haber reducido el tratamiento con valganciclovir a dosis de mantenimiento (900mg/24h), el paciente acude a consulta refiriendo miodesopsias por su ojo derecho en el contexto de retinitis por CMV. Por este motivo se aumenta nuevamente el valganciclovir a dosis de tratamiento y se inician inyecciones intravítreas de valganciclovir y foscarnet (tres en total), consiguiéndose el control de la enfermedad sin repercusión sobre la agudeza visual del ojo derecho.

### CONCLUSIONES:

Presentamos un caso de necrosis retiniana aguda por CMV como forma de presentación del SIDA. En este paciente el tratamiento (dosis de mantenimiento) con valganciclovir no impidió el desarrollo de enfermedad por CMV en el ojo contralateral.

## PRECIPITADOS PRERRETINIANOS EN LA SÍFILIS OCULAR

Sánchez-Vega C, Rodríguez González F, Reyes Rodríguez MA, Francisco Hernández F  
*Hospital Universitario de Gran Canaria Doctor Negrín, Las Palmas de Gran Canaria, Las Palmas*

La sífilis puede afectar a casi cualquier estructura del ojo, siendo la uveítis la presentación más frecuente. A pesar de no existir ningún signo patognomónico en la exploración oftalmológica, se han descrito distintos patrones que pueden sugerir esta enfermedad. Uno de estos es la aparición de precipitados superficiales en la retina pequeños, de aspecto blanco cremoso, que aparecen sobre áreas de retinitis y que migran sobre la superficie de la retina durante el transcurso de la enfermedad. Presentamos 3 pacientes diagnosticados de sífilis ocular cuya manifestación fundamental fue la aparición de estos precipitados. Todos los pacientes eran hombres, caucásicos y 2 de ellos VIH positivos. Uno de ellos había sido diagnosticado de sífilis previamente. Todos ellos presentaron una panuveítis con retinitis y los precipitados superficiales descritos. Las pruebas no treponémicas (RPR) fueron positivas en 2 de los 3 pacientes y las treponémicas (TP-EIA) fueron positivas en los 3 casos. Se realizó la determinación del VDRL en líquido cefalorraquídeo en todos los pacientes siendo positiva en 2 de ellos. Se instauró tratamiento IV con penicilina G sódica (24 millones de unidades/día durante 14 días) y penicilina G benzatina IM durante 4 semanas más consiguiendo la desaparición de las lesiones.

### CONCLUSIONES:

El reconocimiento de la afectación ocular causada por la sífilis es muy importante para el manejo precoz del cuadro, al tratarse de una enfermedad curable que sin tratamiento puede causar serias complicaciones. La aparición de precipitados superficiales en la retina, aunque poco frecuente, puede considerarse un signo sugestivo de sífilis ocular.

## ¿LA VUELTA DE LA RETINITIS EN PIZZA DE QUESO Y TOMATE CON LA TERAPIA ANTIRRETROVIRAL?

Andrés Blasco A, Lozano López V, Ruíz de la Fuente P, Perera Sanz D, Pinto Herrera C, Agustino Rodríguez J  
*Hospital Universitario de Canarias. San Cristóbal de La Laguna. Santa Cruz de Tenerife.*

Mujer de 43 años con infección VIH que tras tratamiento antirretroviral consigue una carga viral indetectable en sangre. Tras ello, la paciente

desarrolla una infección por *Micobacterium Avium Complex* multirresistente y otra infección genital por virus del herpes simple tipo 2, y es diagnosticada de síndrome de reconstitución inmune (IRIS).

Después de un tiempo, la paciente comenzó con un cuadro de disminución progresiva e indolora de la agudeza visual en el ojo derecho de tres días de evolución. El estudio del fondo de ojo reveló una moderada vitritis así como unos infiltrados blancos y un sangrado retiniano en la media periferia temporal con una imagen en “pizza de queso y tomate”.

Ante la sospecha de una retinitis por citomegalovirus (CMV), se tomaron muestras de humor acuoso para demostrar su presencia mediante una reacción en cadena de la polimerasa (PCR), y se inició tratamiento endovenoso con ganciclovir y prednisona (por la vitritis) durante tres semanas obteniéndose una respuesta incompleta. Visto este resultado, se decidió iniciar terapia intravítrea con ganciclovir hasta que se consiguió una respuesta completa.

Finalmente, se usó ganciclovir oral para cubrir sistémicamente a la paciente de otras posibles infecciones por CMV.

#### CONCLUSIONES:

El IRIS hace referencia a una respuesta inflamatoria específica, de los pacientes VIH, que puede ser desencadenada tras el inicio de la terapia antirretroviral o al cambiar a una terapia antirretroviral más potente. En los EEUU, estudios retrospectivos han informado de IRIS en el 63% de los pacientes infectados por el VIH que tenían retinitis por CMV inactiva en el momento del inicio de la terapia antirretroviral. La terapia intraocular anti-CMV proporciona mayor concentraciones de fármacos en comparación con la terapia sistémica. Sin embargo, el paciente no está adecuadamente protegido desde el punto de vista sistémico.

## VÍDEOS

### TRATAMIENTO QUIRÚRGICO DE PARÁLISIS COMPLETA DE RECTOS VERTICALES MEDIANTE TRANSPOSICIÓN RECTOS VERTICALES

Acosta Acosta B, Delgado Miranda JL, Rubio Rodriguez G, Rodriguez Gil R  
*Hospital Universitario Nuestra Señora de Candelaria, Santa Cruz de Tenerife, Santa Cruz de Tenerife*

Presentamos video de una cirugía de transposición total de rectos verticales



hacia recto lateral en una paciente afecta de parálisis completa del VI par. Las técnicas quirúrgicas para el tratamiento de la afectación oculomotora dependerán de si nos encontramos ante una paresia o una verdadera parálisis. En el primero de los casos el tratamiento con prismas, en casos de desviación de hasta 10 dioptrías prismáticas, o la cirugía convencional de retroinserción-resección para desviaciones mayores suele dar buenos resultados funcionales. En el segundo de los casos están descritas las técnicas de transposición muscular, la cuales se dividen en transposiciones totales y parciales.

En nuestro caso, una parálisis completa del VI par, optamos por la técnica de transposición total descrita por Knapp insertando ambos músculos recto superior e inferior perpendiculares al recto lateral a 10mm de su inserción. Esta técnica fue asociada a inyección de toxina botulínica en recto medio ipsilateral al comienzo de la cirugía.

Con esta técnica hemos conseguido gran mejoría de la sintomatología que presentaba la paciente, logrando desaparición de tortícolis, así como de la diplopía, pero persistiendo limitación de la abducción.

## MANEJO QUIRÚRGICO DE LA LUXACION DEL COMPLEJO LIO SACO CAPSULAR

Reyes Rodríguez M, Rodríguez González F, Tejera Santana M, García García U  
*Hospital Universitario de Gran Canaria Doctor Negrín, Las Palmas de Gran Canaria, Las Palmas*

### INTRODUCCIÓN:

La luxación del complejo lente intraocular(lío)-saco capsular es una rara complicación que se asocia principalmente al síndrome de pseudoexfoliación o a un trauma ocular severo.

### DESARROLLO:

Presentamos nuestro procedimiento quirúrgico ante una luxación de lío monobloque - saco capsular a la cavidad vítrea. Tras una vítrectomía pars plana por tres vías 23 g y realizar el explante del complejo por vía escleral anterior procedemos a un implante secundario. Dependiendo fundamentalmente de la edad del paciente, de la profundidad de la cámara anterior y del recuento endotelial optamos por colocar una lente de anclaje iridiano en localización prepupilar o retropupilar.

### RESULTADOS:

Mostramos nuestra técnica de implante en ambos casos. Preferimos de

primera elección, a pesar de la mayor complejidad, la localización iridiana retropupilar, para la cual realizamos una modificación de la técnica descrita mediante la realización de una única parecentesis. El implante anterior es más fácil y predecible, sobretodo desde que contamos con el sistema de vacío Vacufix, aunque también puede acarrear más complicaciones a largo plazo. Sólo nos planteamos un anudamiento intraocular de los hápticos a sulcus sin extracción del complejo en caso de que la lente sea de tres piezas.

#### **CONCLUSIONES:**

Consideramos que la colocación de una lente de anclaje iridiano retropupilar o prepupilar es una buena opción en casos de lentes intraoculares luxadas junto al saco capsular.

## **VITRECTOMIA BILATERAL SIMULTÁNEA EN AGUJERO MACULAR BILATERAL**

Reyes Rodríguez M, Rodríguez González F, Sánchez Vega C, Melián Villalobos R  
*Hospital Universitario de Gran Canaria Doctor Negrín, Las Palmas de Gran Canaria, Las Palmas*

#### **INTRODUCCIÓN:**

La vítrectomía bilateral simultánea (VBS) es una práctica muy poco habitual. En nuestra experiencia está justificada su indicación a fin de no retrasar el tratamiento de ningún ojo en determinadas patologías vítreoretinianas severas como en la endoftalmitis endógena bilateral, en el desprendimiento de retina regmatógeno bilateral o en el hemovítreo bilateral secundario a retinopatía diabética proliferante. En otras patologías bilaterales quirúrgicas la VBS puede ser más controvertida.

#### **DESARROLLO:**

Consideramos también la indicación de VBS ante la presencia de un agujero macular bilateral. Con ello conseguimos realizar un tratamiento lo más precoz posible, útil para mejorar el pronóstico visual y con la ventaja añadida de mantener la postura que normalmente precisan al mismo tiempo.

#### **RESULTADOS:**

Hemos intervenido a dos pacientes con diagnóstico de agujero macular bilateral mediante VBS con buen resultado anatómico y funcional, en un caso mediante anestesia general y en otro con anestesia locoregional bilateral. La satisfacción del paciente al plantear la cirugía bilateral fue buena en ambos casos.

## CONCLUSIONES:

La VBS es una técnica quirúrgica que en nuestra opinión en el agujero macular bilateral presenta claras ventajas con respecto a la cirugía en dos tiempos.

## MANEJO QUIRÚRGICO DE LA FOSETA PAPILAR SINTOMÁTICA

Pinto Herrera C, Cordovés Dorta L, Rocha Cabrera P, Abreu Reyes JA

*Hospital Universitario de Canarias. San Cristóbal de La Laguna. Santa Cruz de Tenerife.*

## INTRODUCCIÓN:

Las fosetas papilares pertenecen al grupo de las anomalías del nervio óptico y suelen ser un hallazgo casual en la exploración oftalmológica. Sin embargo, en los pacientes en los que el desprendimiento seroso asociado afecta a la macula, se produce una disminución de la agudeza visual, hecho que hace plantearse el tratamiento quirúrgico de las mismas.

## DESARROLLO:

Se presenta el vídeo que recoge la cirugía retinoviárea a la que son sometidos dos pacientes afectados de foseta papilar y desprendimiento neurosensorial asociado. En ambos casos, el procedimiento quirúrgico consiste en: vitrectomía vía pars plana (VPP) 23G asociada a hialoidectomía posterior, pelado de membrana limitante interna (MLI) y taponamiento con gas SF6 al 20%. No se emplea fotocoagulación láser.

## RESULTADOS:

En ambos casos se ha evidenciado mejoría, tanto visual como tomográfica, tras la intervención quirúrgica (en uno de ellos resolución prácticamente total).

## CONCLUSIONES:

Múltiples estrategias quirúrgicas han sido sugeridas para el manejo de la foseta papilar asociada a maculopatía. En nuestra experiencia, la VPP 23G asociada a pelado de la MLI y taponamiento con gas, parece una opción adecuada para el abordaje de esta patología.

## FEMTO-FACOVITRECTOMÍA 23G Y PELADO DE MEM Y MLI

Melián Villalobos R, Reyes Rodríguez M, Lobos Soto C, Sánchez Vega C  
*Hospital Universitario de Gran Canaria Doctor Negrín, Las Palmas de Gran Canaria,  
Las Palmas*

### INTRODUCCIÓN:

El láser de femtosegundo ha supuesto un avance en la evolución tecnológica de la cirugía oftalmológica. No obstante su elevado coste de compra y mantenimiento han limitado su expansión.

A pesar de ello, las continuas mejoras y actualizaciones de dicho láser han generado que el abanico de cirugías asistidas por láser de femtosegundo se haya ampliado.

La cirugía combinada de facoemulsificación y vitrectomía, exige unos estándares de precisión elevados. Cualquier complicación generada durante la facoemulsificación repercutirá drásticamente en el desarrollo de la vitrectomía posterior. Por tanto, disminuir al mínimo la posibilidad de complicaciones mediante láser de femtosegundo puede ser el camino a seguir en el futuro.

### DESARROLLO:

Mujer de 60 años con clínica de pérdida visual asociada a catarata y membrana epiretina traccional, que es intervenida mediante cirugía combinada de catarata y vitrectomía.

Nuestro vídeo muestra una cirugía en tres fases:

Una fase inicial, donde el láser de femtosegundo “prepara” el ojo para la facoemulsificación mediante la creación de las incisiones corneales, la capsulorrexia y la fragmentación del cristalino.

Una segunda fase de facoemulsificación. El uso de ultrasonidos se verá considerablemente reducido gracias al efecto del femtosegundo en el cristalino. Una tercera fase de vitrectomía y pelado de membrana epiretina macular y membrana limitante interna asistido con membrana dual.

### CONCLUSIONES:

El uso de láser de femtosegundo ha dotado a los oftalmólogos de una mayor precisión y reducción de riesgos durante la cirugía de la catarata, además de conseguirse una muy buena transparencia de medios anteriores en el momento intraoperatorio, situación deseable siempre que se va a proseguir con una cirugía del polo posterior. Consideramos que un abaratamiento futuro de esta tecnología permitirá que su uso se extienda de forma considerable.

# PÓSTER

## TRANSPLANTE DE MEMBRANA AMNIÓTICA EN EL HOSPITAL UNIVERSITARIO NUESTRA SEÑORA DE CANDELARIA: REVISIÓN DE CASOS

Rubio Rodríguez CG, Abreu González R, Pérez Muñoz D

*Hospital Universitario Nuestra Señora de Candelaria, Santa Cruz de Tenerife, Santa Cruz de Tenerife*

### INTRODUCCIÓN:

Analizar los pacientes sometidos a transplante de membrana amniótica en nuestro hospital.

### DESARROLLO:

Estudio descriptivo transversal, en pacientes sometidos a trasplante de membrana amniótica durante los meses de enero a diciembre del 2014 en el HUNSC. La recogida de datos se realizó mediante el análisis de la historia clínica electrónica. Los números de historia clínica se obtuvieron a partir de la base de datos electrónica de la sección de coordinación de transplante del HUNSC. Se recopiló información sobre las siguientes variables: edad, sexo, ojo tratado, agudeza visual inicial y final, antecedentes oculares, antecedentes personales, indicación oftalmológica del transplante, número de trasplantes realizados en un mismo paciente, procedimiento quirúrgico asociado y tiempo de duración de la membrana.

### RESULTADOS:

Se analizaron un total de 22 historias clínicas. La edad media de los pacientes fue de 62.23 +/- 18.44 años. La distribución por sexos fue de 40.9% mujeres y 59.1% hombres. Todos los pacientes fueron sometidos al tratamiento quirúrgico de un solo ojo salvo uno de ellos que se trató de ambos ojos de forma simultánea. La principal indicación para la realización del transplante de membrana amniótica fue la úlcera corneal de etiología herpética.

### CONCLUSIONES:

El transplante de membrana amniótica, ya sea como técnica aislada o asociada a otras, es una práctica quirúrgica frecuente en la patología de la superficie ocular. En nuestro caso la úlcera corneal de etiología herpética fue la principal indicación del transplante.

## ANQUILOBLEFARON: ¿HAS VISTO ALGUNO?

Bahaya Álvarez Y, Curutchet Mesner L, Viera Pelaez, D

*Hospital General de La Palma. Breña Alta. Santa Cruz de Tenerife*

### INTRODUCCIÓN:

El Anquilobléfaron es la fusión congénita parcial o total de los márgenes palpebrales. Cuando éstos están conectados por hebras finas hablamos de Anquilobléfaron Filiforme Congénito (AFC).

### CASO CLÍNICO:

Presentamos el caso clínico de un varón recién nacido que es remitido a CCEE para valoración por “sinequia palpebral” en su ojo izquierdo (OS), a petición de Pediatría.

La exploración macroscópica evidencia la presencia de una hebra medial que une ambos márgenes palpebrales izquierdos, e impide la apertura ocular espontánea. Se diagnostica como AFC en OS y se programa su exéresis en quirófano, donde se realiza un corte simple mediante tijera de Wescott. Dada la evolución favorable del paciente se indica su control ambulatorio en CCEE, no acudiendo a la cita.

### DISCUSIÓN:

El AFC es una anomalía congénita infrecuente, cuya prevalencia actual es de 4/100.000 recién nacidos. Si bien suele presentarse de forma aislada, puede asociarse a otras malformaciones sistémicas. A pesar de que existen casos descritos de resolución espontánea, su tratamiento está justificado por la simplicidad y seguridad del procedimiento, así como el riesgo de desarrollo de ambliopía en casos de resolución natural tardía. Este tratamiento consiste en la lisis de la hebra interpalpebral, y puede realizarse en quirófano o en consulta.

### CONCLUSIÓN:

El AFC es una entidad infrecuente, habitualmente aislada, cuyo tratamiento resulta sencillo y seguro.

## ABSCESO ORBITARIO CON SINUSITIS Y AFECTACIÓN INTRACRANEAL COMO COMPLICACIÓN DE UNA INFECCIÓN ODONTOGÉNICA

García García UD, Tejera Santana M, Medina Rivero F, Perez Álvarez J, Jerez Olivera E, García Abellán V

*Hospital Universitario de Gran Canaria Doctor Negrín, Las Palmas de Gran Canaria, Las Palmas*

## **INTRODUCCIÓN:**

Los abscesos orbitarios se desarrollan en el 70% de los casos como complicación de una infección en los senos paranasales, mientras que el 30% como resultado de la extensión de una infección en otros tejidos adyacentes o por diseminación linfática o vascular.

## **DESARROLLO:**

Paciente varón de 22 años con antecedentes personales de infección dentaria en curso en tratamiento con bencilpenicilina procaína intramuscular, Al ingreso presenta: parálisis incompleta del III Par Craneal con exoftalmos de ojo izquierdo, agudeza visual de la unidad en ambos ojos y diplopia. Con TC de órbitas a su llegada, en el que se identifica una masa intraconal con sinusopatía asociada. Se instaure antibioterapia intravenosa empírica y tratamiento corticoideo; se piden pruebas de microbiología. En los cuatro días siguientes al ingreso se realiza TC senos observándose sinusitis purulenta izquierda maxilo-etmoidal, ortopantomografía sin signos de infección dentaria actual y resonancia magnética de órbita y cráneo, en la que se evidencia incremento de tamaño de la lesión intraconal, ocupación maxilo-etmoidal y afectación intracraneal, absceso cerebral junto con empiema en convexidad izquierda. Se realiza abordaje multidisciplinar, se ajusta el tratamiento antibiótico y se decide tratamiento quirúrgico para el drenaje de senos y lesión orbitaria. Se decide actitud conservadora por parte de Neurocirugía. A los cinco días de la cirugía se realiza TC de control, evidenciando disminución del 30% de la lesión orbitaria y persistencia de la afectación intracraneal y la ocupación de los senos. Se decide actitud conservadora, hasta completar seis semanas de tratamiento antibiótico con controles mediante TC y RM.

## **CONCLUSIONES:**

El rápido crecimiento de estas lesiones y las complicaciones asociadas hace necesaria una actuación rápida y multidisciplinar, antibioterapia empírica, pruebas de imagen y cirugía en los casos requeridos. Entre las indicaciones para actuación quirúrgica destacan la pérdida de agudeza visual y la falta de mejoría tras 48 horas de tratamiento intravenoso.

## **DE UNA UVEITIS ANTERIOR SECUNDARIA A TRAUMATISMO A UNA UVEITIS INTERMEDIA SIFILÍTICA. A PROPÓSITO DE UN CASO.**

Rubio Rodríguez CG, Rodríguez Gil R

*Hospital Universitario Nuestra Señora de Candelaria, Santa Cruz de Tenerife, Santa Cruz de Tenerife*

Varón de 31 años de edad que acude a urgencias oftalmológicas por clínica de una semana de evolución de enrojecimiento del ojo izquierdo secundario a traumatismo. Como antecedentes personales presentaba herpes simple de repetición en región labial así como dermatitis seborreica crónica. La agudeza visual fue OD/OI 1,0/0.4 Snellen. La exploración del segmento anterior del OI mostró hiperemia moderada mixta, cornea con PRK dispersos y Tyndall 3+ con sinequias posteriores 360°. La exploración del segmento posterior fue normal. Dados los hallazgos se realizó anamnesis detallada siendo negativa. Se diagnosticó de uveitis anterior aguda y se le pautó tratamiento con dosis altas de colirio de Prednisolona además de Diclofenaco y Ciclopléjico. El paciente acude a revisión 7 días después sin objetivándose cambios en la exploración del segmento anterior pero sí aparición de turbidez en vitreo anterior por lo que se decide inyección de Triamcinolona transeptal. Una semana después de la inyección sigue sin presentar mejoría significativa en la exploración oftalmológica. Dos semanas tras la inyección de Triamcinolona el paciente acude a la consulta con una erupción cutánea difusa de tipo maculo-papular con afectación de palmas y plantas. A la anamnesis dirigida el paciente no refiere enfermedades previas, tratamiento farmacológico ni relaciones sexuales de riesgo. Comenta úlcera en el pene de varias semanas de evolución no dolorosa a la palpación. Con la sospecha clínica de uveitis intermedia en contexto de sífilis secundaria se remite urgente a dermatología corroborando el diagnóstico cutáneo. Se habla con Medicina Interna para descartar neurosífilis y comenzar tratamiento antibiótico. Durante su ingreso se evidencia mejoría de las lesiones cutáneas así como del cuadro inflamatorio oftalmológico. En el despistaje analítico realizado, se objetiva coinfección por VIH en estadio C3. Nunca olvidar un correcto despistaje de patología infecciosa/inflamatoria antes una uveitis con mala respuesta el tratamiento corticoideo.

## EVOLUCIÓN TOMOGRÁFICA DEL EDEMA MACULAR SECUNDARIO A UVEITIS ANTERIOR TRATADO CON NEPAFENACO. A PROPÓSITO DE UN CASO

Abreu González R, Rodríguez Gil R, Abreu Reyes JA

*Centro de Oftalmología Abreu, Tacoronte, Santa Cruz de Tenerife*

### OBJETIVO:

Presentar la evolución tomográfica de un edema macular secundario a uveítis anterior del tratado con nepafenaco tópico (Nevanac®).



## **MATERIAL Y MÉTODOS:**

Presentamos el caso de un paciente de 40 años de edad que tras la remisión de una uveítis anterior con tratamiento médico tópico esteroideo desarrolla una edema macular en el ojo izquierdo. Tras una valoración clínica que orienta a una espondilitis anquilosante y un protocolo analítico de uveítis negativo se decide iniciar el tratamiento con nepafenaco (Nevanac®) 3 veces al día.

## **RESULTADO:**

Tras tres semanas de tratamiento con nepafenaco (Nevanac®) se observa una mejoría clínica y una resolución anatómica completa del edema macular mediante OCT.

## **CONCLUSIÓN:**

El nepafenaco puede ser una alternativa en el tratamiento del edema macular secundario a uveítis anterior.

## **DIANÓSTICO DE CONFIRMACIÓN EN LA NECROSIS RETINIANA AGUDA. CASO CLÍNICO.**

Pinto Herrera C, Cordovés Dorta LM, Rocha Cabrera P, Losada Castillo MJ  
*Hospital Universitario de Canarias. San Cristóbal de La Laguna. Santa Cruz de Tenerife.*

## **INTRODUCCIÓN:**

La necrosis retiniana aguda (NRA) es una retinitis necrotizante secundaria a infección por herpes, tanto virus herpes simple, tipo 1 y tipo 2 (VHS1 y VHS2) como virus varicela zóster (VVZ). Se trata de un cuadro agudo, de evolución habitualmente tórpida y que puede llevar a complicaciones tan graves como el desprendimiento de retina (DR), siendo éste de mal pronóstico.

## **CASO CLÍNICO:**

Paciente mujer de 60 años de edad que acude al servicio de urgencias por disminución de agudeza visual, hiperemia y dolor en ojo derecho (OD) de 6 días de evolución. En la exploración se observa uveítis anterior hipertensiva asociada a ligera vitritis. A pesar de tratamiento hipotensor y corticoideo, a las 2 semanas de evolución presenta importante organización vítrea a la ecografía, por lo que se decide vitrectomía diagnóstico-terapéutica. En dicho procedimiento, se evidencia infiltrados blanquecinos en retina periférica asociados a áreas de necrosis, lo que nos hace sospechar un cuadro tipo

NRA. La muestra de humor vítreo es positiva para VHS2 y virus Epstein-Barr. Lamentablemente, a pesar de tratamiento, la paciente presenta DR total en OD al mes de la cirugía, no siendo intervenida por su situación general y ocular.

### CONCLUSIONES:

A pesar de los últimos avances en la terapéutica de la necrosis retiniana aguda, continúa siendo una entidad de pronóstico ominoso. Debido a este hecho, el diagnóstico etiológico precoz mediante reacción en cadena de la polimerasa (PCR) cobra vital importancia en esta patología, permitiéndonos instaurar un tratamiento específico temprano.

## ENFERMEDAD DE CRONH Y MANIFESTACIONES OCULARES. ¿CUÁL ES EL MEJOR MANEJO TERAPEÚTICO?

Agustino Rodríguez J, Losada Castillo MJ, Rocha Cabrera P, Serrano García MA  
*Hospital Universitario de Canarias. San Cristóbal de La Laguna. Santa Cruz de Tenerife.*

### INTRODUCCIÓN:

Las manifestaciones oculares en la Enfermedad de Crohn ocurren entre un 3.5 y un 12% de los casos. Siendo más frecuentes las epiescleritis, las escleritis y la uveítis anterior aguda. Excepcionalmente pueden aparecer infiltrados coroideos, uveítis intermedia, vasculitis retinianas oclusivas arteriales y/o venosas, desprendimientos de retina serosos uni y/o multifocales uni y/o bilaterales, neuropatía, queratopatía y orbitopatía.

### CASO CLÍNICO:

Varón de 30 años de edad, con antecedentes personales de Enfermedad de Crohn, Uveítis Anterior unilateral alternante y posteriormente bilateral, alergia a penicilina, Matoux negativo y tratamiento con 150 mg Azatioprina cada 24 horas. Acude para valoración ofatalmológica. La exploración no evidencia datos de uveítis pero sí se observan dos focos de desprendimiento del epitelio pigmentario retiniano (DEP) paramaculares en ojo derecho. Se inicia tratamiento con Ranibizumab intravítreo, prednisona vía oral e inicio de Infliximab. El cuadro mejora habiendo remisión progresiva. Se disminuye la pauta de corticoides vía oral a la dosis mínima eficaz. Al año, coincidiendo con cambio de tratamiento de su enfermedad por cuadro de colitis, acude por disminución de la agudeza visual, apreciándose dos nuevos focos de DEP en el mismo ojo. Se vuelve a instaurar el tratamiento con Infliximab con mejoría progresiva de los desprendimientos, no siendo

necesario por el momento una nueva inyección de Ranibizumab intravítrea.

#### **CONCLUSIONES:**

La Enfermedad de Crohn responde bien al tratamiento con Azatioprina, pero cuando ésta se acompaña de alteraciones oculares es recomendable el uso de Infliximab para mejorar el control de las mismas. El uso de ranibizumab intravítreo así como el control de la enfermedad digestiva con terapia biológica adecuada ha sido imprescindible para la correcta resolución del cuadro.

## **ANÁLISIS DE LA APERTURA DE LA MEMBRANA DE BRUCH-MÍNIMO GROSOR DEL ANILLO NEURORRETINIANO (BMO-MRW) EN EL DIAGNÓSTICO DIFERENCIAL DE LA NEUROPATÍA ÓPTICA GLAUCOMATOSA**

Abreu Reyes JA, Abreu González R

*Centro de Oftalmología Abreu, Tacoronte, Santa Cruz de Tenerife*

#### **OBJETIVO:**

Presentar el análisis del BMO-MRW como herramienta de utilidad en el diagnóstico diferencial de la neuropatía óptica glaucomatosa de la no glaucomatosa.

#### **MATERIAL Y MÉTODOS:**

Presentamos el caso de una paciente de 55 años de edad que tras la valoración clínica y el análisis de la perimetría visual computerizada y de una tomografía de coherencia óptica de dominio espectral (SD-OCT) estándar se llega a la sospecha diagnóstica de glaucoma de tensión normal. Se completa el estudio con el análisis del BMO-MRW mediante Spectralis Glaucoma Module Premium Edition y potenciales evocados visuales (PEV).

#### **RESULTADO:**

El análisis del BMO-MRW y de los PEV mediante nos confirma el diagnóstico de neuropatía óptica no glaucomatosa.

#### **CONCLUSIÓN:**

El análisis del BMO-MRW puede ser de utilidad en el diagnóstico diferencial de la neuropatía óptica glaucomatosa frente a la no glaucomatosa.

## ANÁLISIS COMPARATIVO DE LA FLUCTUACIÓN ENTRE LA ESTRATEGIA SPARK DE SMARTFIELD (OCULUS®) Y LA ESTRATEGIA SITA FAST DE HUMPHREY (ZEISS®)

Abreu González R, Rodríguez Esteve P, González Hernández M y González De la Rosa MA

*Hospital Universitario Nuestra Señora de Candelaria, Santa Cruz de Tenerife, Santa Cruz de Tenerife*

### OBJETIVO:

Analizar la fluctuación entre la estrategia Spark del perímetro Smartfield (Oculus®) y la estrategia Sita Fast de Humphrey (Zeiss®)

### MATERIAL Y MÉTODOS:

Se examinaron 32 ojos sanos y 58 afectos de glaucoma, dos veces cada uno, con cada uno de los perímetros en orden aleatorio, utilizando las rejillas 30x24 y 24-2.

### RESULTADO:

La duración del examen fue: 2:59+/- 0:28 minutos en Spark y 2:53 +/- 0:44 minutos en SITA ( $p>0,05$ ). La fluctuación en los puntos comunes fue respectivamente, para los diferentes umbrales: Entre 26-35dB: 1.02dB y 1.12dB ( $p<0.0001$ ); entre 21-25dB: 2.11 y 2.74dB ( $p<0.005$ ); entre 0-20dB: 2.20dB y 4.82dB ( $p<0.0001$ ).

### CONCLUSIÓN:

La fluctuación fue significativamente menos en Smartfield-Spark. Debajo de 20dB la fluctuación de Humphrey-SITA fue más del doble que la de Smartfield-Spark.

## NEUROPATIA ÓPTICO ISQUÉMICA ANTERIOR ATÍPICA: IMPORTANCIA DEL ESTUDIO SISTÉMICO

Rodríguez Gil R, Marrero Hernández D, Abreu Reyes P, Miranda Cabrera MJ

*Hospital Universitario Nuestra Señora de Candelaria, Santa Cruz de Tenerife, Santa Cruz de Tenerife*

### INTRODUCCIÓN:

La neuropatía óptica isquémica anterior (NOIA) constituye la forma más frecuente de edema de papila unilateral en mayores de 45 años, siendo más habitual la forma no arterítica (NOIA - NA). Resulta importante el estudio sistémico de estos pacientes, ya que puede detectarse una patología

subyacente responsable de este cuadro que sea potencialmente tratable.

### **CASO CLÍNICO:**

Varón de 74 años, con antecedentes de tabaquismo, enolismo, miocardiopatía dilatada y EPOC, que presentó pérdida de visión brusca de ojo derecho (OD) asociado a fotopsias y cefalea. En la exploración destacó una agudeza visual (AV) de 0.01 en OD y 0.8 en ojo izquierdo (OI), con borramiento papilar nasal, leve congestión papilar y tortuosidad venosa, asociado a defecto pupilar aferente relativo. Con el diagnóstico de neuropatía óptica con posible origen isquémico, debido a la baja AV inicial, se solicitó estudio ecográfico mostrando oclusión de arteria carótida interna derecha y, posteriormente, prueba de imagen detectando un carcinoma epidermoide de cuerda vocal derecha con extensión subglótica, por el que recibió tratamiento quirúrgico. Tras 7 meses el paciente presentó mejoría visual, alcanzando 0.7 en OD y resolución del edema papilar con leve palidez residual, encontrando estabilidad clínica de su proceso tumoral.

### **DISCUSIÓN - CONCLUSIONES:**

En los pacientes con NOIA – NA con clínica típica en ocasiones no se efectúa estudio etiológico, ya que suele originarse a partir de una causa microvascular característica y cursar de forma estable. Destacamos de este caso la importancia de efectuar un correcto despistaje sistémico, sobre todo si el cuadro no muestra características típicas, ya que a raíz del estudio de una NOIA - NA se pudo detectar la existencia de una oclusión carotídea y, a partir de ésta, la de una tumoración de glotis, que ha resultado tratada de forma efectiva.

## **IMPORTANCIA DEL CAMPO VISUAL EN EL ESTUDIO DE LOS ADENOMAS DE HIPÓFISIS: A PROPÓSITO DE UN CASO**

Rodríguez Gil R, Miranda Cabrera MJ, Acosta Acosta B, Delgado Miranda A

*Hospital Universitario Nuestra Señora de Candelaria, Santa Cruz de Tenerife, Santa Cruz de Tenerife*

### **INTRODUCCIÓN:**

Los tumores primarios del área selar constituyen el 10 – 15 % de los tumores intracraneales, produciendo en un gran número de casos alteraciones del campo visual (CV). En algunos casos la dificultad de su aplicación para el diagnóstico radica en la ausencia de un patrón específico de daño visual, ya que las lesiones generarán defectos del CV en función de su tamaño y localización.

### CASO CLÍNICO:

Presentamos el caso de un varón de 28 años que acudió a nuestro servicio por disminución de agudeza visual (AV = 0.5) en ojo derecho (OD) asociado a cefalea, dolor con los movimientos oculares, fotofobia y diplopía en el contexto de un episodio viral. La exploración oftalmológica fue normal, aunque presentó un defecto difuso en campo visual y normalidad en OCT. Con el diagnóstico de sospecha de neuritis óptica se efectuó estudio etiológico, incluyendo resonancia magnética (RMN), que resultó normal. Los CV sucesivos mostraron un defecto en campo visual temporal progresivo, con respeto de meridiano vertical. Ello motivó la realización de diferentes RMN hasta detectar un macroadenoma de hipófisis de 18 x 12 x 19 mm, el cual fue intervenido quirúrgicamente, permitiendo mejoría en la AV aunque con persistencia de daño en el campo visual.

### DISCUSIÓN – CONCLUSIONES:

Los tumores del área selar son neoplasias frecuentes en nuestro medio y presentan afectación ocular en diferentes ámbitos, ya sea en forma de deterioro de la agudeza visual, alteración de los campos visuales u oftalmoplejía. La campimetría continúa siendo una exploración clave en el diagnóstico y seguimiento de pacientes neuro - oftalmológicos, ya que el patrón de defecto nos puede orientar la localización de una lesión a nivel cerebral, permitiéndonos en ciertos casos un diagnóstico precoz.

A pesar de esta limitación, la PC fue capaz de detectar los defectos del CV de los 77 casos de lesión del región selar susceptible de tratamiento quirúrgico, incluidos en este estudio. Esto ha permitido que las lesiones se diagnostiquen en fases tempranas, siendo de menor tamaño y extensión, por lo que los defectos del CV observados son cada vez más asimétricos y limitados a los cuadrantes (8). Además, el análisis del CV se ha mostrado como un parámetro importante para el seguimiento.

También son de gran importancia en esta patología las técnicas de neuroimagen, puesto que permiten un diagnóstico morfológico de la lesión, esencial para el abordaje quirúrgico cuando éste se plantea y para el control de la recidiva (4).

Se ha comprobado la influencia del tipo de tratamiento recibido sobre los defectos del CV, y aunque en todos los casos el tratamiento inicial fue el mismo, aparecieron mayores déficits en el CV de los pacientes reintervenidos o sometidos a tratamiento radioterápico coadyuvante (5,6). Está demostrada la importancia de la PC en el diagnóstico de la patología de la región selar dado que es capaz de detectar lesiones en un estadio precoz, en el que a veces resulta difícil su diagnóstico mediante técnicas de neuroimagen (7). Además de ser de gran utilidad en el seguimiento de las lesiones residuales tras el tratamiento. En nuestro estudio solo se realizó

seguimiento con PC a los pacientes que fueron nuevamente remitidos (40%), lo que hace suponer que la obtención de un buen resultado anatómico confirmado por neuroradiología dejó satisfechos a los neurocirujanos, modo de actuación que debe modificarse por lo expuesto anteriormente.

## PAPEL DEL IMPLANTE DE DEXAMETASONA INTRAVÍTREO EN EL EDEMA MACULAR DIFUSO PERSISTENTE

Agustino Rodríguez J, Pinto Herrera C, Rocha Cabrera P, Pareja Ríos A Serrano García MA

*Hospital Universitario de Canarias. San Cristóbal de La Laguna. Santa Cruz de Tenerife*

### CASO CLÍNICO:

Varón de 73 años de edad, con antecedentes personales de Diabetes Mellitus tipo 2 e hipertensión arterial, Miopía Magna OI, Ambliopía. Seguido por retinopatía diabética no proliferativa moderada que presenta edema macular diabético difuso persistente en OD. En 2002 presentaba una AV de 0.2, se realizó tratamiento con láser focal consiguiendo mejoría progresiva de la AV hasta 0.6. En 2008 recidiva y se realiza tratamiento con dos inyecciones intravítreas de Bevacizumab, habiendo mejoría leve y empeoramiento progresivo. Se realiza tratamiento con 6 inyecciones de Ranibizumab intravítreas sin mejoría franca del cuadro. En 2009 se realizan dos inyecciones de triamcinolona intravítrea, con mejoría leve. En 2011, vuelve a presentar un edema macular importante con lo que se decide tratamiento con implante de Dexametasona intravítrea consiguiendo la mejoría y estabilización del cuadro hasta 2014, en que se vuelve a realizar tratamiento con Dexametasona intravítrea permaneciendo estable hasta la fecha con una AV de 0.4 difícil y edema macular controlado.

### CONCLUSIONES:

Entre las estrategias terapéuticas del EMD están las modificaciones del estilo de vida, ejercicio físico y abandono del tabaco, así como un control de la glucosa sanguínea, de la presión arterial, de los lípidos sanguíneos y del índice de masa corporal. En el EMD refractario pueden ser útiles los fármacos anti-VEGF y los corticoesteroides. En este caso el uso de implante de Dexametasona intravítrea ha resultado imprescindible para el adecuado control del cuadro.

## CRIBADO DE AMBLIOPÍA EN CENTROS INFANTILES DEL AREA DE INFLUENCIA DEL CHUC

Ruiz de la Fuente Rodríguez P, Blasco Alberto A, García Catalá L, Serrano García M  
*Hospital Universitario de Canarias. San Cristóbal de La Laguna. Santa Cruz de Tenerife*

### OBJETIVO

Evaluar la aplicabilidad de pruebas de cribado de ambliopía en niños de 1 a 3 años realizadas en centros infantiles de la zona norte de la isla de Tenerife.

### MÉTODOS

209 niños fueron examinados en 9 centros infantiles por sus educadoras, que tomaron la agudeza visual con el Test Pevin© a niños colaboradores o realizaron oclusión alterna en aquellos que no colaboraron (fase I). Los casos dudosos fueron reevaluados de nuevo en el propio centro, en presencia de un estudiante de sexto curso de medicina (fase II). Los casos aún considerados dudosos, fueron derivados al centro hospitalario de referencia para valoración por el Servicio de Oftalmología (fase III).

### RESULTADOS

172 niños (82,3% de la muestra) resultaron colaboradores ( $30,14 \pm 4,3$  meses), de los que 145 superaron la prueba en la fase I y 24 en la fase II. Finalmente, 2 niños fueron remitidos al hospital (fase III), confirmándose en uno de ellos patología visual. El grupo de no colaboradores fue de 37 niños ( $17,7 \pm 2,2$  meses). De ellos la prueba fue considerada no válida en 23 (62,9% del grupo). En 14 de ellos, la prueba fue válida y no mostró hallazgos susceptibles de ser patológicos.

### CONCLUSIONES

El test previn© es un método útil y sencillo para la toma de agudeza visual en niños a partir de 2 años, al realizarse en los propios centros educativos por parte de sus educadoras. Esta metodología, si bien discutible cómo único método de cribado, representa una opción a considerar como alerta clínica de ambliopía.





**RESÚMENES DE COMUNICACIONES  
XII CONGRESO DE ENFERMERÍA  
OFTALMOLÓGICA DE CANARIAS**

## LA CATARATA TRAUMÁTICA Y TRABAJO EN EQUIPO

Martel Martel M, Diaz Ramos MC

*Complejo Hospitalario Insular Materno Infantil. Las Palmas de Gran Canaria. Las Palmas.*

### INTRODUCCIÓN

En nuestro Sistema Salud, el tratamiento de las urgencias está priorizado. Un traumatismo ocular puede ser grave y afectar a cualquier parte del globo ocular.

El órgano de la visión es uno de los más importantes en la vida de una persona y uno de los más delicados entre los órganos de los sentidos. Ante una intervención de Urgencia o Programada se pone en marcha un dispositivo que requiere una coordinación entre todo el Equipo Multidisciplinar, facilitando el trabajo y como objetivo común el conseguir dar una atención de calidad y lograr el éxito de la cirugía.

### OBJETIVOS

Dar a conocer la Participación de los TCAE ante un proceso Quirúrgico tanto de urgencias como en cirugía programada.

Fomentar y mejorar el trabajo en Equipo.

### RESUMEN

Con este trabajo lo que pretendemos es dar a conocer nuestra labor en el Quirófano del Materno infantil .

La Auxiliar de Enfermería está de apoyo para que antes, durante y al final de la cirugía esté todo en perfectas condiciones, facilitando el trabajo a nuestros compañeros, un trabajo que realizamos en segunda fila, pero que consideramos tan importante como el que se puede realizar dentro del quirófano, ya que entre todos Contribuimos a que la cirugía sea un éxito.

## MANIPULACIÓN DE ENFERMERÍA EN EL NUEVO TRATAMIENTO QUIRÚRGICO DE LA TVM

Santana Santana J

*Clínica Eurocanarias Oftalmológica, Las Palmas de Gran Canaria, Las Palmas*

### INTRODUCCIÓN

La tracción vitreomacular (TVM) es una afección que suele ser progresiva y que pone en riesgo la visión. Con los años, el vítreo se licua y se desprende de la retina. Este desprendimiento posterior de vítreo forma parte del proceso natural del envejecimiento y suele producirse en torno a los 50 años.

## OBJETIVOS

Conocer la correcta manipulación de la ocriplasma (Jetrea).  
La inyección de ocriplasma es una opción de tratamiento eficaz y con un adecuado perfil de seguridad en pacientes con TVM y AM.

## CONCLUSIÓN

La ocriplasma es el primer y único tratamiento farmacológico aprobado para la tracción vitreomacular, incluidos los casos en que ésta se presenta asociada a un agujero macular de diámetro menor o igual a 400 µm.

## SATISFACCIÓN DEL PACIENTE Y FAMILIA DEL HUIGC TRAS RECOMENDACIONES DE ENFERMERÍA EN EL POSTOPERATORIO

Suárez Santana A, Medina Montenegro MS, Martín Alonso MN

*Hospital Universitario Insular de Gran Canaria. Las Palmas de Gran Canaria. Las Palmas*

## INTRODUCCIÓN

El paciente oftalmológico quirúrgico demanda información pre, intra y postquirúrgica, es preciso que la información sea “clara.”  
Debido a la presión asistencial muchas veces esa información es “breve.”  
Los profesionales implicados podemos hacer que esa brevedad, obligada por las circunstancias, no implique “escasez de información”.  
Tras realizar un apoyo informativo visual, basándonos en el hecho de que nuestro cerebro utiliza una parte de la memoria para asimilar visualmente, se ve apoyada la hipótesis con un amplio margen de aceptación y satisfacción.

## JUSTIFICACIÓN

Apoyar la información sanitaria con imágenes para una mayor y mejor asimilación

## OBJETIVO

Trasladar a formato póster las recomendaciones más habituales para un postoperatorio oftalmológico.

Trasladar a formato DINA4 para entregar al paciente al alta las recomendaciones más habituales para un postoperatorio oftalmológico (igual que el póster).

Evaluar la opinión del paciente y familia sobre la información ofrecida.

## RESULTADO

Los resultados de la encuesta basada en el test de las caras, arrojan una amplia satisfacción del usuario de oftalmología quirúrgica del Hospital Universitario insular de Gran Canaria.

## LA PROFILAXIS ANTIBIÓTICA NO ES NECESARIA EN LAS INYECCIONES INTRAVÍTREAS

Xancó Villas R, Gudiña Calvo S, Mas Xancó M, Poposki V

*Hospital de La Esperanza. Barcelona. Barcelona*

### INTRODUCCIÓN

Hay un aumento exponencial del número de inyecciones intravítreas (IIV). La complicación más devastadora tras la IIV es la endoftalmitis. Los antibióticos tópicos se utilizan por consenso y protocolo, aunque su beneficio es controvertido.

### OBJETIVOS

Determinar la incidencia de endoftalmitis post-IIV, y su relación con la profilaxis antibiótica mediante un estudio.

### MATERIAL Y MÉTODO

Hemos diseñado un estudio piloto, prospectivo y randomizado, unicéntrico de seis meses de duración. Se incluyeron 340 pacientes, divididos en dos grupos, a los que se les realizaron 522 IIV.

- Grupo 1 de control: 171 pacientes con antibiótico tópico profiláctico (264 IIV).

- Grupo 2 de estudio: 169 pacientes sin profilaxis antibiótica (258 IIV).

Las inyecciones se prepararon en una sala habilitada sólo para IIV.

Personal y pacientes pasan cambiados de ropa con polainas, gorro y mascarilla.

A todos los se les realizó higiene peri-ocular (jabón neutro y suero fisiológico), povidona al 10% y colirio anestésico.

De entre 3 y 5 minutos antes de la inyección se aplica povidona al 5% en saco conjuntival, y se vuelve a hacer limpieza periorbitaria con povidona al 10%. La técnica aséptica de la inyección comprendía el lavado quirúrgico de manos, guantes estériles, blefarostato y pinzas.

Después de las IIV se hicieron 3 visitas de control en los días 3, 7, y 30.

### RESUMEN

Los datos demográficos fueron homogéneos y comparables. No hubo diferencias significativas entre la edad media y el sexo.

La gran mayoría fueron pacientes con DMAE.

En ningún paciente de ambos grupos hubo sospecha ni presentación de infección ocular severa durante el periodo de seguimiento.

## CONCLUSIÓN

No recomendamos el uso rutinario de tratamiento antibiótico profiláctico después de las IIV.

El entorno, la información al paciente y la adecuada técnica aséptica son suficientes para evitar la endoftalmitis.

## LA INYECCIÓN AUTOMATIZADA DE LIO EN LA CIRUGÍA DE CATARATAS

Rodríguez Pérez JE, Ramos Alayón RA

*Hospital Dr. José Molina Orosa. Arrecife. Las Palmas*

La inyección automatizada de LIO desempeña un papel significativo en los resultados de la visión ya que ayuda al cirujano en la reducción al mínimo del astigmatismo quirúrgicamente inducido colocando lentes a través de incisiones cada vez más pequeñas más pequeñas. En esta comunicación “Poster” se confirma que es una innovación este tipo de pieza de mano automatizada porque representa seguridad, precisión, eficacia y resultados visuales de la cirugía de la catarata.





**BAUSCH+LOMB**



Organiza:



**S O C I E D A D C A N A R I A D E**  
**O F T A L M O L O G I A**

Con el Reconocimiento de Interés Sanitario de la Consejería de Sanidad  
de Gobierno de Canarias (Expediente RIS 853)