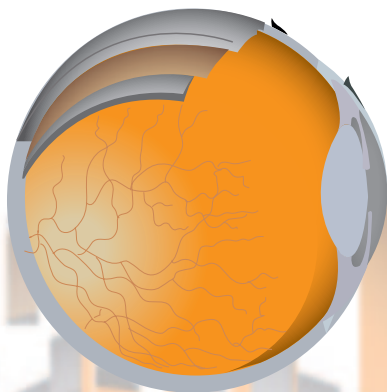

XLII congreso SCO

Sociedad Canaria
de Oftalmología



**XI JORNADAS DE ENFERMERÍA
OFTALMOLÓGICA DE CANARIAS**

HOTEL LOPESAN
COSTA MELONERAS
MASPALOMAS

20 y 21 de JUNIO
2 0 1 4

COMITÉS

COMITÉ ORGANIZADOR

PRESIDENTE:

Dr. David Viera Peláez

VICEPRESIDENTA:

Dra. Rosa Borges Trujillo

VOCALES:

Dra. Yasmín Bahaya Álvarez

Dra. Concepción López Cotín

Dr. David Pérez Silguero

Dr. Miguel A. Reyes Rodríguez

Dra. Angeles Ruiz Pérez

Dr. Luis Tándón Cárdenas

COMITÉ CIENTÍFICO

Dr. Francisco Medina Rivero

Dr. David Viera Peláez

Dra. Yasmín Bahaya Álvarez

JUNTA DIRECTIVA

PRESIDENTE:

José Juan Aguilar Estévez

VICEPRESIDENTE:

Pedro Cardona Guerra

SECRETARIO:

Huneidi Abdul Razzak Sultan

TESORERO:

Eliseo Quijada Fumero

VOCALES:

Gran Canaria: David Viera Peláez

Tenerife: Rodrigo Abreu González

Lanzarote: Félix Bonilla Aguiar

Fuerteventura: -----

La Palma: Francisco León Hernández

La Gomera: José Ramón Pérez Fernández

El Hierro: Jorge Sánchez Pérez

PROGRAMA 20 DE JUNIO

09:30 - 09:50 Recepción y entrega de documentación

09:50 - 10:00 Apertura del XLII Congreso de la Sociedad Canaria de Oftalmología

10:00 - 11:00 Comunicaciones Libres

Moderadores: Dr. Huneidi Abdul Razzak

Dra. Concepción López Cotín

No siempre es una esclerosis

Afonso Rodríguez A, Rodríguez Gil R, Villar Van der Weygaert, Gil Hernández MA
Hospital Universitario Nuestra Señora de Candelaria.

Hipertensión intracraneal idiopática y malformación de Chiari tipo I

García Sánchez J, Santos Bueso E, Vinuesa Silva JM, García Feijoo J
Hospital Clínico San Carlos

Debut de dos casos de neuropatía hereditaria óptica de Leber. Análisis con segmentación macular

García Sánchez J, Santos Bueso E, Vinuesa Silva JM, García Feijoo J
Hospital Clínico San Carlos

FemtoLasik Xtra: ampliando horizontes en cirugía refractiva corneal

Rodríguez Hernández V, Curutchet Mesner L, Melián Villalobos R, Lobos Soto C
Hospital Universitario de Gran Canaria Dr. Negrín

Queratoconjuntivitis epidémica: importancia del diagnóstico precoz

Abreu JA, Pinto C, Rocha P, Ruiz de la Fuente P, Aguilar JJ
Complejo Hospitalario Universitario de Canarias

Queratitis por Acanthamoeba: correlación diagnóstica entre cultivo, PCR y microscopía confocal

Solé González L, Hernández Marrero D, Álvarez Marín J, Rodríguez Gil R
Hospital Universitario Nuestra Señora de Candelaria

Revisión de la casuística de la queratitis ulcerativa periférica en el Hospital Universitario Ntra. Sra. de la Candelaria entre 2010-2013

Pérez Muñoz DC, Álvarez Marín J, Montesinos Ventura B, Abreu Reyes P
Hospital Universitario Nuestra Señora de Candelaria

Papilopatía diabética. Análisis con segmentación macular

García Sánchez J, Santos Bueso E, Vinuesa Silva JM, García Feijoo J
Hospital Clínico San Carlos

Pautas en el diagnóstico y tratamiento de glaucomas crónicos en CHUNSC

Sánchez Pérez JL, Rubio Rodríguez G
Hospital Universitario Nuestra Señora de Candelaria.

11:00 - 11:30 Comunicaciones en formato video

Moderadores: Dr. José Manuel del Arco Aguilar

Dra. Yasmín Bahaya Álvarez



XLII
congreso
SCO

Artisan retropupilar en menor de edad con Ectopia lentis secundaria a Síndrome de Marfan

Hernández Obregón D, Tejera Santana M, Reyes Rodríguez MA, Romero Báez S
Hospital Universitario de Gran Canaria Dr. Negrín.

El desafío de la trabeculectomía. Suturas liberables

Pallás Ventayol C.

IMO, Instituto de Microcirugía Ocular

Triple cirugía combinada de vitrectomía pars plana, implante de válvula de Ahmed y Queratoprótesis de Boston

Pallás Ventayol C.

IMO, Instituto de Microcirugía Ocular

Vitrectomía compleja por múltiples vías

Reyes Rodríguez MA, Sánchez C, Hernández D, Melián R
Hospital Universitario de Gran Canaria Dr. Negrín

DMEK en Canarias. 1er caso del HUNSC

Álvarez Marín J, Solé González L, Abreu Reyes P

Hospital Universitario Nuestra Señora de Candelaria

Cromovitrectomía bajo perfluorocarbono en la cirugía de desprendimiento de retina y agujero macular

Gil Hernández MA, Pérez Muñoz D, Afonso Rodríguez A, Abreu Reyes P

Hospital Universitario Nuestra Señora de Candelaria

OFNI: ¿qué eres y de dónde vienes?

Bahaya Álvarez Y, Díaz Hernández AB, Suárez Pérez A, Pérez Machín G

Hospital General de La Palma.

11:30 - 12:00 Coffee-break y visita a la exposición técnico comercial

12:00 - 12:30 Conferencia de Actualización. ABBOTT
"Solución a dificultades con lentes Premium"
Dr. Humberto Carreras Díaz

12:30 - 14:00 Mesa redonda "Neurooftalmología"
Moderadores: Dra. Rosa Borges Trujillo
Dr. Pedro Rocha Cabrera

Las 20 Neuroreglas de la Neurooftalmología
Dr. Ayoze González Hernández y Dr. Luis Tandon Cárdenes

Papiledema Vs Pseudopapiledema
Dra. Gema Rebolleda Fernández

¿Y si esto no es un glaucoma?
Dra. Gema Rebolleda Fernández

Campimetría y OCT en Neurooftalmología
Dr. Daniel Perera Sanz

NOIA Arterítica
Dra. Ángeles Ruiz Pérez

Alucinaciones visuales
Dr. Enrique Santos Bueso

Trastorno Visual transitorio

Dr. Ruymán Rodríguez Gil

14:00 Almuerzo de trabajo

16:00 - 17:00 Comunicaciones libres

Moderadores: Dr. David Pérez Silguero

Dr. Javier Fariña Hernández

Eficacia del tratamiento anti-VEGF coadyudante en el glaucoma neovascular

Reyes Rodríguez MA, Melián Villalobos R, Curutchet Mesner L, Lobos Soto CA, Hospital Universitario de Gran Canaria Dr. Negrín.

Toxoplasmosis ocular. Distintas formas de presentación y complicaciones de una misma enfermedad

Sánchez-Vega C, Hernández Obregón D, Reyes Rodríguez MA, Francisco Hernández F. Hospital Universitario de Canarias Dr. Negrín

Recomendaciones de la ESCRS para la profilaxis de la endoftalmitis postquirúrgica

Pinto C, Abreu JA, Abreu P, Cordovés LM
Complejo Hospitalario Universitario de Canarias

Endoftalmitis crónica por Candida Parapsilosis

Sánchez Obregón D, Sánchez Vega C, Reyes Rodríguez MA, Francisco Hernández FM
Hospital Universitario de Gran Canaria Dr. Negrín

Prevalencia de la tracción vitreomacular, asociada o no al agujero macular en un hospital de referencia español

Abreu González R, Solé González L, Hernández Marrero D, Alonso Plasencia M
Hospital Universitario Nuestra Señora de Candelaria

Necrosis retiniana aguda bilateral en contexto de lupus eritematoso sistémico, inmunosupresión y toxoplasmosis cerebral

Hernández Marrero D, Solé González L, Abreu González R, Gil Hernández MA
Hospital Universitario Nuestra Señora de Candelaria.

Cirugía de la retinopatía diabética en el Hospital Universitario de La Candelaria

Alonso Plasencia M, Hernández Marrero D, Solé González L, Abreu González R
Hospital Universitario Nuestra Señora de Candelaria.

De la vasculitis retiniana idiopática a la coriorretinopatía en perdigonada (Birdshot): importancia de un correcto uso de las pruebas diagnósticas

Rodríguez Gil R, Afonso Rodríguez A, Acosta Acosta B, Álvarez Marín J
Hospital Universitario Nuestra Señora de Candelaria

Inyecciones intravítreas de anti-VEGF. De la teoría a la práctica

Rubio Rodríguez CG, Abreu González R, Alonso Plasencia M, Pinto Herrera MC
Hospital Universitario Nuestra Señora de Candelaria.

17:00 - 17:30 Casos Clínicos y Maniobras Quirúrgicas

Moderadores: Dr. Francisco Medina Rivero

Dr. Manuel Sánchez-Gijón González-Moro

Coriorretinopatía de Birdshot. Casos clínicos

Rocha Cabrera P, Agustino Rodríguez J, Pinto Herrera C, Ruíz de la Fuente Rodríguez P
Hospital Universitario de Canarias. Tenerife

Cirugía no invasiva del Glaucoma mediante HIFU IC3. Nuestro primer caso

Álvarez Marín J, Rodríguez Gil R
Instituto Oftalmológico Milenium

Cirugía combinada de catarata blanca pseudoexfoliativa y esclerectomía profunda

Pallás Ventayol C.

IMO, Instituto de Microcirugía Ocular

Estudio Retrospectivo sobre la Eficacia del uso del 5-Fluoruracilo asociado al implante de válvula de Ahmed

Capote Yanes E, Álvarez Marín J, Abreu Reyes P

Hospital Universitario Nuestra Señora de Candelaria

Autoinjerto conjuntival y pterigium: ¿también en la hipertensión ocular?

Bahaya Álvarez Y, Viera Peláez D

Hospital General de La Palma.

17:30 - 18:00 Coffee-break y visita a la exposición técnico comercial

18:00 - 19:00 Simposio de actualización. ALCON

“Innovaciones Tecnológicas en la Cirugía de la Catarata”

Coordinador: Dr. Humberto Carreras Díaz

Dr. Fernando Martín Barrera

19:00 - 20:30 Sesión Científico-Académica

“La oftalmología del siglo XX narrada por sus protagonistas”

PRESIDENCIA:

Dr. José Juan Aguilar Estévez

Presidente de la Sociedad Canaria de Oftalmología

Dr. David Viera Peláez

Presidente del Comité Organizador del XLII Congreso de la Sociedad Canaria de Oftalmología

Moderadores: Dr. Julio Méndez González

Dr. José A. Abreu Reyes

“Evolución de la cirugía de la catarata”

Profesor Joaquín Barraquer Moner

“Las Innovaciones que aporte a la dacriología tras ejercer en Canarias”

Profesor Juan Murube del Castillo

“Filosofía del tratamiento del glaucoma”

Profesor Julián García Sánchez

“El cambio de papeles en la función social del médico”

Profesor Manuel Sánchez Salorio

21:00

Cena Oficial de Congreso



PROGRAMA 21 DE JUNIO

08:00 - 10:00 **Asamblea General** Anual Ordinaria de la Sociedad Canaria de Oftalmología

10:00 - 11:15 Mesa Redonda II **"Glaucoma Quirúrgico"**
Coordinador: Dr. José J. Aguilar Estévez
Dr. Carlos Piñana Dárias

Novedades de la Guía Europea de Glaucoma 4 ed.
Dr. David Viera Pelaéz

Ventajas e inconvenientes de los dispositivos de drenaje en glaucoma (DDG)
Dra. Maribel Canut Jordana

Mis trucos en la EPNP
Dr. Francisco Muñoz Negrete

Implicaciones de la superficie ocular en la cirugía de glaucoma
Dr. José Manuel Benítez del Castillo

¿Cuándo una Migs?
Dr Jorge Álvarez Marín

Trabeculectomía con A.Tópica
Dr. Julio Pérez Álvarez

Opciones de tratamiento en el paciente multioperado de glaucoma
Dr. Javier Moreno Montañés

11 15 - 11:45 Coffee-break y visita a la exposición técnico comercial

11:45 - 12:15 Conferencia de actualización. BAYER
"AFLIBERCEPT: Un nuevo abordaje en el manejo clínico de la DMAE y el edema macular secundario a la OVCR"
Ponente: Dr. Enrique Cervera Taulet
Moderadores: Dr. Francisco Cabrera López
Dra. Cristina Mantolán Sarmiento

12:15 - 12:45 Conferencia de actualización. NOVARTIS
"Aplicación de los estudios pivotaes de patología macular
en la práctica clínica"

Ponentes: Dra. Virginia Lozano López
Dr. Luis Cordovés Dorta

Moderadores: Dr. Pedro Cardona Guerra
Dr. Miguel Angel Serrano García

12:45 - 14:00 Mesa III "Avances Retina Quirúrgica"
Coordinador: Dr. Pedro Abreu Reyes
Dr. Pedro Cardona Guerra

Agujero Macular

Dr. Jeroni Nadal Reus

Hemovítreo

Dr. Rodrigo Abreu González

Desprendimiento de retina regmatógeno

Dr. Francisco Cabrera López

Membrana Epirretiniana macular

Dr. Luis Cordovés Dorta

Tracción Vítreo-macular

Dr. Miguel A. Reyes Rodríguez

14:00 Entrega de los premios a la mejor comunicación Libre,
Video y Póster

CLAUSURA OFICIAL DEL CONGRESO



XI JORNADAS ENFERMERÍA OFTALMOLÓGICA DE CANARIAS

“VISIÓN ENFERMERA VISIÓN DE FUTURO”



COMITÉ ORGANIZADOR Y CIENTÍFICO

Presidenta	Dña. M ^ª Nieves Martín Alonso
Vocales	D. Pedro Raúl Castellano Santana
	Dña. M ^ª Aurora Egido Cañas
	D. Francisco J. Gabaldón Ortega
	Dña. M ^ª Soledad Medina Montenegro

“Actividad acreditada con 1,4 créditos por la Comisión Canaria de Formación
Continuada de las Profesiones Sanitarias, n^º de expediente 05-1214-1A”



- 09.00** Entrega de Documentación
- 09.15** **Acto inaugural**
Dr. David Viera Peláez.
Presidente del XLII Congreso de la Sociedad Canaria de Oftalmología
Dña. Hortensia Calero Fabelo.
Presidenta del Consejo Canario de Colegios de Enfermería y Presidenta del Colegio de Enfermería de Las Palmas
Dña Aurora Egido Cañas.
Presidenta de la Sociedad Española de Enfermería Oftalmológica
Dña María Nieves Martín Alonso.
Presidenta de las XI Jornadas de Enfermería Oftalmológica de Canarias y Presidenta de la Asociación de Enfermería Oftalmológica Canaria
- 09.30** Conferencia Inaugural
ENFERMERA "NUEVA MIRADA PROFESIONAL"
Dña. Hortensia Calero Fabelo.
Presidenta del Consejo Canario de Colegios de Enfermería y Presidenta del Colegio de Enfermería de Las Palmas
- 10.00** Ponencia Magistral
FORMACIÓN CONTINUADA ACREDITADA, DESARROLLO PROFESIONAL Y CALIDAD ASISTENCIAL
Dña. Rita M^a Pulido Justicia.
Enfermera y Técnico de la Secretaría Técnica Canaria de Acreditación de la Formación Continuada de las Profesiones Sanitarias
- 10.45** Grupo 1. ACTUACIONES Y ACTUALIZACIONES
Análisis y determinación del REGISTRO EFICIENTE de la actividad profesional de la enfermera en oftalmología quirúrgica ambulatoria del HUIGC
Dña. M^a Nieves Martín Alonso.
Enfermera de Quirófano. Hospital Universitario Insular de Gran Canaria
Lectura crítica de documentos científicos oftalmológicos.
D. Pedro Raúl Castellano Santana.
Máster en Ciencias de la Enfermería. Hospital Universitario Insular de Gran Canaria, Enfermero de Quirófano

- 11.30** Café
- 12.00** Taller.
LECTURA CON VISIÓN CRÍTICA DE DOCUMENTOS CIENTÍFICOS ENFERMEROS
D. Pedro Raúl Castellano Santana
- 14.00** Almuerzo
- 16.00** Taller.
EXPLORACIÓN OCULAR Y DE LA VISIÓN
D. Francisco J. Gabaldón Ortega.
Enfermero clínica oftalmológica DYTO. Barcelona
- 17.30** Café
- 18.00** Grupo 2. INFORMAR Y FORMAR
Comunicación con el paciente, valoración del lenguaje no verbal
Dña. M^a Aurora Egido Cañas.
Enfermera. CCEE y pruebas funcionales de Oftalmología.
Hospital Universitario La Paz. Madrid. Presidenta de la
Sociedad Española de Enfermería Oftalmológica
- Propuesta para la salud visual**
Dña. Carmen Gema García Ramírez.
Enfermera en CCEE y Pruebas Funcionales de Oftalmología.
Hospital Universitario Insular de Gran Canaria
- Implicación de enfermería en la ptosis palpebral y obstrucción del conducto lagrimal**
D Francisco J. Gabaldón Ortega.
Enfermero clínica oftalmológica DYTO. Barcelona
- 19.00** Asamblea AEOC
- 21.00** Cena Oficial

- 09.00** Ponencia. **APUNTES DE UN PSIQUIATRA CUANDO ES PACIENTE**
D. Enrique M. Hernández Reina.
Doctor en Psiquiatría. Profesor de la Facultad de Medicina de la UPGC. Jefe de la unidad de Psiquiatría del CHUIMIGC
- 10.00** Comunicaciones Libres
Instrumentación en laser Femtosegundo
Oualina Mahmoud Chbih
- Intervención de enfermería en el nuevo tratamiento quirúrgico del queratocono**
Jennifer Santana Santana
- Triquiasis y deficiencia visual**
M^a Auxiliadora Martel Martel, M^a Carmen Díaz Ramos, Francisco Díaz Hernández, Lourdes Perera Santana
- Cirugía segura: El acierto del trabajo en equipo**
María Romero Bartos Velloso, Beatriz Febles Ramírez, Montserrat Izquierdo Rivero, Rodrigo Abreu González
- La información en oftalmología quirúrgica: la mejor benzodiacepina**
Jorge Enrique Rodríguez Pérez, Roberto Antonio Ramos Alayón
- 11.15** Café
- 11.30** Exposición y Debate de Pósters
Cuidados del Paciente Oftalmológico en la UCSI y en la Sala de Despertar
M^a Auxiliadora Martel Martel, Raúl Ballesteros Ramírez, Mónica Yáñez Domínguez, Mariana Guerra Caraballo, Coral Alemán Santana
- Postoperatorio del paciente oftalmológico**
M^a Soledad Medina Montenegro, M^a Nieves Martín Alonso, Regina Antúnez Brotons, Ángela Aguiar Luzardo, Antonia Montesdeoca López
- 12.00** Ponencia. **LA PALABRA SANA**
D. José Yeray Rodríguez Quintana.
Doctor en filología. Profesor en la Universidad de Las Palmas de Gran Canaria

- 13.00 Entrega de Premios y Fallo del III Concurso Fotográfico
Premio a la mejor comunicación libre ORAL patrocinado por el Consejo Canario de Colegios de Enfermería
Premio a la mejor comunicación libre PÓSTER patrocinado por el Colegio de Enfermería de Las Palmas
Premio al mejor trabajo de socio, patrocinado por la SEEOF
Premio a la mejor foto captada durante las jornadas
- 13.30 **Clausura**



RESUMENES
DE COMUNICACIONES
XLII CONGRESO DE LA SCO

NO SIEMPRE ES UNA ESCLEROSIS

Afonso Rodríguez A, Rodríguez Gil R, Villar Van der Weygaert, Gil Hernández MA
Hospital Universitario Nuestra Señora de Candelaria.

INTRODUCCIÓN: La neuromielitis óptica o Enfermedad de Devic (NMO), es una enfermedad desmielinizante multifocal del Sistema Nervioso Central (SNC) que cursa con graves ataques inflamatorios en los nervios ópticos y la médula espinal. Fue considerada hasta hace poco una variante de la esclerosis múltiple (EM), hasta el descubrimiento en 2004 de los NMO-IgG, unos anticuerpos en suero que atacan específicamente a la acuaporina-4 (AQP4), un canal de agua de los astrocitos ampliamente distribuidos en el SNC. Estos anticuerpos, altamente específicos, ayudaron a demostrar que se trataba de una patología diferente.

CASO CLÍNICO: Mujer, 22 años, embarazada de 13 semanas, que acude por disminución de agudeza visual (AV) en ojo izquierdo (OI) de dos días de evolución, asociada a dolor con los movimientos oculares. Como antecedentes personales destacamos un episodio de mielitis dorsal recurrente previa en D5-D6 asociada a infección por *M. Pneumoniae*. La AV OD fue 1 y percepción luminosa en OI. Se diagnosticó de neuritis óptica OI y se realiza consulta a Neurología, encontrando leve aumento de presión del LCR. El estudio electrofisiológico fue compatible con una neuritis óptica izquierda mixta de intensidad severa. La RNM mostro imágenes hiperintensas de la sustancia blanca de los centros semiovais izquierdos, y a nivel medular en D5-D7. Se administraron bolos de corticoides mostrando gran mejoría. Durante el seguimiento se apreció aumento de lesiones en RNM, por lo que se diagnostica de episodio clínico aislado en el contexto de una EM y se inicia tratamiento con INF beta 1a. Posteriormente presenta un cuadro de cefalea, bradipsiquia, afasia motora, paresia facial derecha, rigidez en hemicuerpo derecho e incontinencia de esfínteres. Oftalmológicamente, se detecto nueva disminución de AV en OI, y DPAR marcado en OI. En RNM se aprecia una gran alteración de la sustancia blanca subcortical compatible con una leucoencefalopatía multifocal, aunque se descarta infección por virus JC. En la analítica destaca la positividad de Ac antiNMO, diagnosticándose en ese momento de NMO de Devic, e iniciando tratamiento inmunosupresor y corticoterapia.

DISCUSIÓN: La NMO es una enfermedad poco frecuente (prevalencia 0.3 -4.4 casos / 100000 hab; incidencia de 0,05-0,4 / 100000 hab-año), que aparece típicamente en mujeres (3:1) con edad media en el debut de 30 años. Se caracteriza por una infiltración de linfocitos, macrófagos y monocitos, dando lugar a una inflamación venular, que a su vez ocurre en una cavitación, necrosis, proliferación endotelial vascular, proliferación glial o pérdida, y desmielinización del nervio óptico y quiasma. Esto conlleva a una pérdida de CFNR y células ganglionares certificando la degeneración retrógrada después de la pérdida axonal en el nervio óptico.

La neuritis óptica es un elemento necesario para NMO siendo la manifestación inicial en 50% casos, apareciendo la mielitis hasta 2 años después. Los ataques simultáneos bilaterales representan aproximadamente el 20%. La AV inicial suele estar muy comprometida en el 80%, siendo de NPL hasta 30%. Los síntomas asociados suelen ser dolor ocular, edema de disco óptico y defecto en el CV de predominio central o defectos localizados, aunque pueden aparecer muchas más dependiendo de la localización de la lesión.

CONCLUSIONES: Debemos realizar la determinación de NMO-IgG en aquellos pacientes que inicialmente presenten síntomas visuales bilaterales, neuritis óptica recurrente, pobres resultados visuales tras tratamiento, enfermedad autoinmune concurrente o ausencia de características típicas de la EM en la RNM, ya que el tratamiento para cada patología es diferente, pudiendo el uso de INF agravar la clínica en el caso de tratarse de una NMO.

HIPERTENSIÓN INTRACRANEAL IDIOPÁTICA Y MALFORMACIÓN DE CHIARI TIPO I

García Sánchez J, Santos Bueso E, Vinuesa Silva JM, García Feijoo J
Hospital Clínico San Carlos

CASO CLÍNICO: Mujer de 22 años que consultó por cefalea y disminución de la visión de varias semanas de evolución. Además refería visión de moscas volantes por el ojo izquierdo. En la exploración oftalmológica presentaba un papiledema asimétrico y hemorragias retrohialoideas en ojo izquierdo. En las pruebas de imagen se apreciaba un descenso amigdalario de 6 milímetros siendo diagnosticada de hipertensión intracraneal idiopática coincidente con una malformación de Chiari (MC) aunque inicialmente se relacionó la hipertensión como consecuencia de la malformación anatómica.

DISCUSIÓN: La MC tipo I es la más frecuente de este grupo de malformaciones y se caracteriza por un descenso amigdalario superior a 5 milímetros, pudiendo originar hipertensión intracraneal por el bloqueo del líquido cefalorraquídeo. En este caso la MC no fue la responsable de la HIC sino una casualidad al coincidir ambos procesos.

Revisamos con este caso clínico la patogenia de la MC, la hipertensión intracraneal secundaria y la hipertensión intracraneal idiopática.

DEBUT DE DOS CASOS DE NEUROPATÍA HEREDITARIA ÓPTICA DE LEBER. ANÁLISIS CON SEGMENTACIÓN MACULAR

García Sánchez J, Santos Bueso E, Vinuesa Silva JM, García Feijoo J
Hospital Clínico San Carlos

CASO CLÍNICO: Presentamos los casos clínicos de dos familiares directos diagnosticados recientemente de neuropatía óptica hereditaria de Leber (NOHL) mutación G11778A así como el análisis mediante tomografía de coherencia óptica (Cirrus HD-OCT, Carl Zeiss Meditec, Dublin, California, USA) de la capa de fibras de la retina peripapilar (CFNR) y de la capa de células ganglionares y la plexiforme interna de la retina (CCG/PI) mediante segmentación macular.

DISCUSIÓN: El análisis de la mácula mediante segmentación con OCT (versión 6.0 de OCT-Cirrus) nos permite evaluar la CCG/PI sin la variabilidad interindividual debida a la CFNR peripapilar o a la presencia de edema en el disco óptico. En los casos que presentamos, el análisis de la CFNR peripapilar no aporta información sobre el daño neuronal presente, que sí se evidencia en el estudio de la capa de CCG/PI.

FEMTOLASIK XTRA: AMPLIANDO HORIZONTES EN CIRUGÍA REFRACTIVA CORNEAL

Rodríguez Hernández V, Curutchet Mesner L, Melián Villalobos R, Lobos Soto C
Hospital Universitario de Gran Canaria Dr. Negrín

OBJETIVOS: Los objetivos de este trabajo son: 1) analizar los resultados obtenidos con la técnica Lasik xtra frente a Femtolasik convencional y presbilasik; y 2) describir la técnica quirúrgica Lasik Xtra, así como también sus principales indicaciones y contraindicaciones.

MATERIAL Y MÉTODOS: Estudio descriptivo retrospectivo de una serie de 82 ojos intervenidos entre octubre de 2013 y marzo de 2014 con femtolasik, femtolasik xtra y presbilasik xtra, todas ellas realizadas por el mismo cirujano en un centro privado de cirugía refractiva de Las Palmas de Gran Canaria. Las variables de estudio fueron: edad, sexo, agudeza visual corregida (AVcc) prequirúrgica, AVcc postquirúrgica, error esférico cilíndrico y complicaciones si las hubiese. Para el análisis de los datos utilizamos el programa Microsoft Excel 2010 y SPSS Statistics 19.

RESULTADOS: La distribución entre hombres (49%) y mujeres (51%) sometidos a las técnicas refractivas mencionadas fue prácticamente la misma. El subgrupo etario más frecuente fue el que comprende de los 25 a los 34 años (63,4% de las cirugías). El error esférico cilíndrico se situó en un rango de -6D a +7D de esfera y de 0 a -5D de cilindro. De los 82 pacientes incluidos, 11 presentaron criterios de Queratocono sospechoso. No hubo diferencias significativas entre la AV prequirúrgica y postquirúrgica ($p = 0,05$). No se detectó ninguna complicación postquirúrgica.



XLII
congreso
SCO

QUERATOCONJUNTIVITIS EPIDÉMICA: IMPORTANCIA DEL DIAGNÓSTICO PRECOZ

Abreu JA, Pinto C, Rocha P, Ruíz de la Fuente P, Aguilar JJ
Complejo Hospitalario Universitario de Canarias

INTRODUCCIÓN: La etiología más frecuente de las conjuntivitis infecciosas es vírica. En este grupo, los adenovirus adquieren especial relevancia por su incidencia, en ocasiones en brotes, y por sus posibles secuelas, especialmente en la córnea. El diagnóstico diferencial con las conjuntivitis bacterianas es prioritario.

MÉTODOS: Se valoran los diferentes métodos utilizados habitualmente para el diagnóstico de queratoconjuntivitis epidémica (QCE) por adenovirus (frotis-cultivo, serología, inmunofluorescencia y PCR) presentando éstos diferentes niveles de sensibilidad y especificidad, siendo también notorio los tiempos necesarios para la obtención de resultados, que llegan incluso a los 21 días.

RESULTADOS: Recientemente se ha comercializado un test inmunológico (AdenoPlus®) que identifica los diferentes serotipos de adenovirus implicados en la QCE, con identificación visual de los resultados en 10 minutos, y que puede ser utilizado en consultas, clínicas u hospitalares. Este test posee una sensibilidad del 90% y una especificidad del 96%.

CONCLUSIONES: El diagnóstico precoz y exacto de la QCE presenta especial relevancia por su alta contagiosidad, por su posible presentación en brotes, porque puede afectar a todas las edades, y por el riesgo ocupacional. El disponer de un test rápido que nos confirme el diagnóstico nos va a ayudar a tomar decisiones terapéuticas, así como a adoptar medidas de higiene personal y laboral, que contribuirán a minimizar las posibles secuelas.

QUERATITIS POR ACANTHAMOEBA: CORRELACIÓN DIAGNÓSTICA ENTRE CULTIVO, PCR Y MICROSCOPIA CONFOCAL

Solé González L, Hernández Marrero D, Álvarez Marín J, Rodríguez Gil R
Hospital Universitario Nuestra Señora de Candelaria

OBJETIVOS: Correlacionar las imágenes de microscopía confocal in vivo obtenidas con HRTII-RCM (Heidelberg Retina Tomograph II, Rostock Cornea Module) en córneas con sospecha de queratitis por Acanthamoeba, con el diagnóstico de confirmación mediante cultivo y PRC (reacción en cadena de la polimerasa).

MÉTODOS: Estudio retrospectivo mediante revisión de historias clínicas de pacientes con diagnóstico de queratitis por Acanthamoeba confirmado mediante cultivo, visitados en el HUNSC, durante los años 2012 y 2013. De cada paciente se recogieron características epidemiológicas, factores de riesgo de queratitis por Acanthamoeba y diagnóstico de sospecha inicial en la primera visita. Asimismo, se revisaron las imágenes de microscopía confocal in vivo, obtenidas con HRTII-RCM, realizadas previamente a la confirmación del cultivo.

RESULTADOS: Se incluyen 12 ojos con diagnóstico de queratitis por Acanthamoeba confirmado mediante cultivo de raspado corneal en el 100% de los casos y mediante PCR en el 91,7%. El 66,7% eran hombres y la edad media fue de $40,17 \pm 37,50$ años. Todos los pacientes eran inmunocompetentes, 9 casos eran usuarios de LC (75%), 4 casos (33,3%) reconocían utilizar las lentillas durante baños en piscina, mar o ducha y 2 casos (16,7%) referían traumatismo previo; 2 pacientes (16,7%) presentaban historia de tratamiento corticoideo tópico previo. El diagnóstico de sospecha inicial fue de queratitis por Acanthamoeba en el 50% de los casos. El estudio con microscopía confocal se realizó en 10 casos apareciendo el resultado positivo para Acanthamoeba en 8 de ellos (66,7%).

CONCLUSIONES: En la actualidad el gold standard en el diagnóstico de las queratitis por Acanthamoeba es el estudio microbiológico, basado en el cultivo además del examen microscópico directo y PCR. Sin embargo, la microscopía confocal es una técnica no invasiva, que permite un diagnóstico precoz y con elevados niveles de sensibilidad. Ante un paciente con manifestaciones inespecíficas de queratitis infecciosa, no se debe olvidar la posibilidad de realizar esta prueba, de modo conjunto con los estudios histológicos.

REVISIÓN DE LA CASUÍSTICA DE LA QUERATITIS ULCERATIVA PERIFÉRICA EN EL HOSPITAL UNIVERSITARIO NTRA. SRA. DE LA CANDELARIA ENTRE 2010-2013

Pérez Muñoz DC, Álvarez Marín J, Montesinos Ventura B, Abreu Reyes P
Hospital Universitario Nuestra Señora de Candelaria

OBJETIVO: Descripción de los casos de queratitis ulcerativa periférica (PUK) diagnosticados en el Hospital Universitario Nuestra Señora de la Candelaria entre los años 2010 y 2013.

MÉTODO: Se realizó un estudio retrospectivo de las historias clínicas de los pacientes diagnosticados de queratitis ulcerativa periférica en nuestro centro hospitalario entre los años 2010 y 2013, teniendo en cuenta la forma de presentación de la enfermedad, presencia o no de enfermedades sistémicas asociadas, tratamiento médico y quirúrgico que han precisado y la evolución.

RESULTADOS: En el periodo estudiado se diagnosticaron 5 pacientes de PUK. La edad media de los pacientes en el momento del diagnóstico era de 70,4 años, con un rango entre 52 y 76 años. De los 5 pacientes sólo 2 tenían una enfermedad sistémica autoinmune conocida en el momento del diagnóstico de la PUK, que en ambos casos era artritis reumatoide. De los 5 pacientes de nuestro estudio, 4 precisaron tratamiento quirúrgico para preservar la integridad del globo ocular.

CONCLUSIONES: La PUK es una grave enfermedad corneal que puede asociarse con enfermedades sistémicas y que presenta un alto riesgo de perforación ocular. Por estos motivos es importante la realización de un diagnóstico precoz y tratamiento inmediato.

PAPILOPATÍA DIABÉTICA. ANÁLISIS MEDIANTE SEGMENTACIÓN MACULAR

García Sánchez J, Santos Bueso E, Vinuesa Silva JM, García Feijoo J
Hospital Clínico San Carlos

CASO CLÍNICO: Paciente varón de 35 años diabético tipo 1 en tratamiento con insulina y mal control metabólico. Presentaba retinopatía diabética, vitrectomía en ojo derecho y papilitis en ojo izquierdo. El análisis mediante segmentación macular mostró atrofia generalizada derecha y normalidad en el ojo izquierdo.

DISCUSIÓN: La segmentación macular es un herramienta muy útil que nos proporciona información de la capa de células ganglionares y la plexiforme interna de la retina, que en este caso son normales a pesar del enmascaramiento que supone la presencia de la papilitis diabética del ojo izquierdo

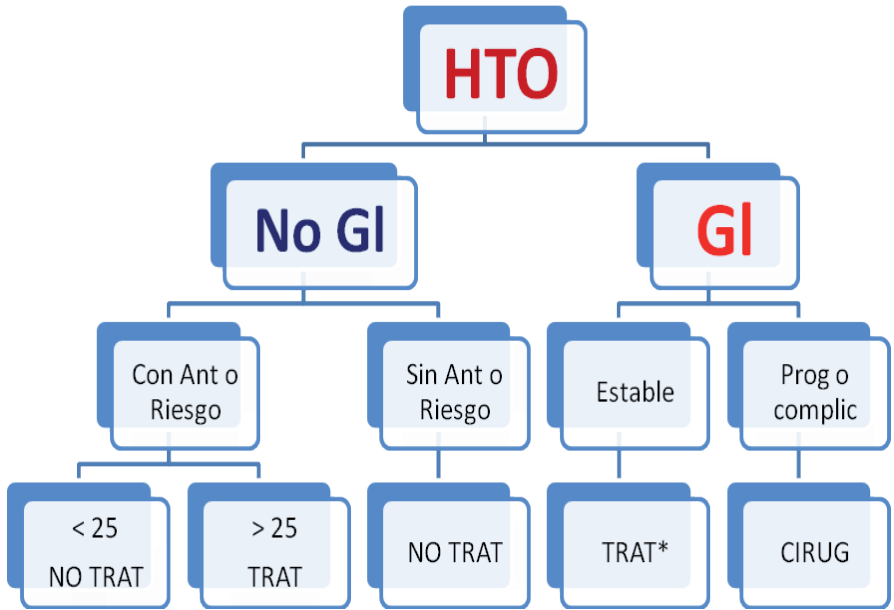
Revisamos con este caso la patogenia de la papilopatía diabética así como las técnicas de diagnóstico actuales, principalmente el análisis mediante tomografía de coherencia óptica y la herramienta de la segmentación macular para valorar el daño neuronal enmascarado por el edema.

PROTOCOLO DIAGNÓSTICO Y TRATAMIENTO EN GLAUCOMA CRÓNICO DEL CHUNSC

Sánchez Pérez JL, Rubio Rodríguez G
Hospital Universitario Nuestra Señora de Candelaria.

RESUMEN: A pesar de la existencia de guías clínicas como las de la SEG, el día a día de la consulta en un CAE por los distintos oftalmólogos hace que el diagnóstico y seguimiento de los pacientes con glaucoma sea muy heterogéneo y que no existan criterios unificados. Esto redundaría en que muchos pacientes con glaucoma estén sin diagnosticar, otros pacientes hipertensos oculares estén tratados sin necesidad y que muchos lleguen a un estado de glaucoma avanzado.

Este sencillo algoritmo persigue la unificación de criterios de diagnóstico y seguimiento en el Servicio, para intentar corregir en lo posible estos déficits. En ningún caso se pretende unificar la medicación a prescribir por el facultativo, cada uno usará los medicamentos que crea convenientes, pero sí es preciso evitar que los pacientes lleguen a estadios avanzados de glaucoma donde la cirugía poco puede hacer.



EFICACIA DEL TRATAMIENTO ANTI-VEGF COADYUVANTE EN EL GLAUCOMA NEOVASCULAR

Reyes Rodríguez MA, Melián Villalobos R, Curutchet Mesner L, Lobos Soto CA, Hospital Universitario de Gran Canaria Dr. Negrín.

INTRODUCCIÓN: El glaucoma neovascular (GNV) es un tipo de glaucoma secundario producido como consecuencia de una proliferación de neovasos en el ángulo iridocorneal. El glaucoma neovascular tiene un origen isquémico y el 21% aparece en el contexto de una retinopatía diabética. La panfotocoagulación retiniana previene el desarrollo de GNV en casos indicados en un periodo de entre 4-6 semanas. El tratamiento anti-vegf produce una regresión rápida, pero temporal, de la neovascularización.

CASO CLÍNICO: Mujer de 46 años con antecedentes patológicos de: DM2 de 15 años de evolución, 4 de ellos como insulinodependiente, DLP y HTA, donde destaca un mal control metabólico.

Acude a nuestro servicio de urgencias con un cuadro agudo de ojo rojo doloroso en el ojo derecho, una PIO de 51mmHg en OD y de 11mmHg en OI. Tras tratamiento urgente médico y quirúrgico la paciente perdió completamente la visión del OD. No obstante, en el momento de su llegada la paciente presentaba una neovascularización papilar intensa en su OI que evolucionó a rubeosis de iris en poco tiempo.

Nuestra presentación expone la evolución y tratamiento del OI, y cómo, con una panfotocoagulación intensa y un tratamiento anti-vegf, se ha podido controlar un cuadro de preglaucoma neovascular.

CONCLUSIÓN: En casos de retinopatía diabética proliferativa con neovascularización retiniana y rubeosis, un tratamiento combinado de panfotocoagulación e inyecciones intravítreas de anti-vegf puede estabilizar el cuadro evitando la evolución hacia glaucoma neovascular. De este modo, los anti-vegf pueden ser un tratamiento coadyuvante en dicha patología.

INYECCIONES INTRAVÍTREAS DE ANTI-VEGF. DE LA TEORÍA A LA PRÁCTICA

Rubio Rodríguez CG, Abreu González R, Alonso Plasencia M, Pinto Herrera MC
Hospital Universitario Nuestra Señora de Candelaria.

OBJETIVO: Analizar los conocimientos de las inyecciones intravítreas de factores antiangiogénicos en los especialistas del Servicio de Oftalmología del Hospital Universitario Nuestra Señora de Candelaria y del Hospital Universitario de Canarias.

MATERIAL Y MÉTODO: Estudio descriptivo transversal de los conocimientos teóricos sobre la técnica de las inyecciones intravítreas de fármacos antiangiogénicos a los oftalmólogos participantes en el estudio. La recogida de datos se realizó mediante un cuestionario de 12 preguntas. Para su realización se contaba con un encuestador cada hospital, que realizaba las preguntas a los profesionales.

RESULTADOS: El cuestionario se realizó a 30 oftalmólogos. La media de edad fue de 41.93+/- 12.85. Se clasificó a los profesionales en 3 grupos: retinólogos, no retinólogos y médicos en formación (residentes) encontrando que 8 (26.6%) eran retinólogos, 16 (53.3%) no retinólogos y 6 (20%) médicos en formación. Un total de 14 profesionales (46.6%) realizaba inyecciones intravítreas. La media de respuestas correctas fue del 67%, no existiendo diferencias significativas entre los diferentes grupos.

CONCLUSIONES: Los oftalmólogos objeto del estudio tienen un nivel de conocimientos bueno en el ámbito de la técnica de la intravítreas de fármacos antiangiogénicos, con un porcentaje de acierto del 67% y sin diferencias estadísticamente significativas entre los diferentes grupos.

TOXOPLASMOSIS OCULAR. DISTINTAS FORMAS DE PRESENTACIÓN Y COMPLICACIONES DE UNA MISMA ENFERMEDAD

Sánchez-Vega C, Hernández Obregón D, Reyes Rodríguez MA, Francisco Hernández F.
Hospital Universitario de Canarias Dr. Negrín

CASO CLÍNICO: Presentamos los casos de dos pacientes con distintas formas de presentación de la toxoplasmosis ocular, enfermedad causada por el parásito *Toxoplasma gondii*. Caso 1: varón de 16 años que acude con un cuadro de papilitis, vitritis y edema macular junto con múltiples lesiones coriorretinianas de aspecto activo en polo posterior -una de ellas adyacente a la mácula- además de otras lesiones cicatriciales más periféricas en el ojo izquierdo (OI). En el ojo derecho (OD) presenta una lesión de aspecto inactivo. Caso 2: una mujer de 24 años con edema macular inflamatorio de hasta 1132 micras y un foco activo de coriorretinitis en el OD. En ambos se comenzó tratamiento intravítreo con Clindamicina y Dexametasona y oral con Trimetoprim-Sulfametoxazol y Prednisona, consiguiendo la desaparición de la inflamación y la cicatrización de las lesiones. Sin embargo, ambos sufrieron complicaciones posteriores: el caso 2 presentó atrofia macular y el 1 desarrolló un agujero macular de espesor completo, una rara complicación de la toxoplasmosis ocular, que ha sido intervenido con éxito lográndose su cierre.

CONCLUSIONES: La toxoplasmosis ocular es una enfermedad relativamente frecuente que puede tener diferentes presentaciones. El tratamiento intravítreo está indicado en estos casos de compromiso de la mácula o del nervio óptico, consiguiéndose buenos resultados. Sin embargo, pueden aparecer distintas complicaciones, como el agujero macular o la atrofia macular en nuestros casos, que ensombrecen el pronóstico de la enfermedad.

RECOMENDACIONES DE LA ESCRS PARA LA PROFILAXIS DE LA ENDOFTALMITIS POSTQUIRÚRGICA

Pinto C, Abreu JA, Abreu P, Cordovés LM
Complejo Hospitalario Universitario de Canarias

INTRODUCCIÓN: La endoftalmitis postquirúrgica es la complicación más temida en la cirugía de la catarata con implante de lente intraocular, debido a su repercusión funcional. Su prevención ha sido objeto de un estudio prospectivo, aleatorizado y multicéntrico auspiciado por la ESCRS (European Society of Cataract & Refractive Surgeons).

MÉTODOS: Se revisa una serie de publicaciones relacionadas con la profilaxis de la endoftalmitis postquirúrgica tras la cirugía de catarata, y se analizan sus resultados. Se hace especial hincapié en las guías de la ESCRS publicadas en 2013, comentando las pautas a seguir recomendadas tanto en el preoperatorio, durante la cirugía, y en el postoperatorio.

RESULTADOS: Resulta imprescindible tener en cuenta los factores de riesgo relacionados con el paciente y con el entorno quirúrgico, el uso de la povidona yodada en el preoperatorio, y el uso de la cefuroxima intracamerar. La adición de antibióticos tópicos en el preoperatorio y en el postoperatorio es cuestionada.

CONCLUSIONES: Existe evidencia científica que avala el uso de la povidona yodada tópica prequirúrgica y de la cefuroxima intracamerar perquirúrgica. Este hecho, junto a la recomendación generalizada, hace recomendable su inclusión en el protocolo habitual de la cirugía de la catarata. Estas circunstancias hacen que cumplamos la Lex Artis.

ENDOFTALMITIS CRÓNICA POR CANDIDA PARAPSILOSIS

Sánchez Obregón D, Sánchez Vega C, Reyes Rodríguez MA, Francisco Hernández FM
Hospital Universitario de Gran Canaria Dr. Negrín.

INTRODUCCIÓN: La endoftalmitis postoperatoria crónica o tardía se desarrolla cuando un microorganismo de baja virulencia queda atrapado en el saco capsular, pudiendo quedar secuestrado en el interior de los macrófagos, protegido de la erradicación.

La capacidad que tienen los microorganismos responsables de permanecer secuestrados en la cápsula posterior del cristalino y/o en la lente intraocular hace que muchas veces sean resistentes al tratamiento médico a pesar de permanecer sensibles en el antibiograma, momento en el que es necesario realizar la extracción quirúrgica del complejo lente-saco capsular.

CASO CLÍNICO: Varón de 72 años con historia de seis meses de dolor ocular izquierdo asociado a panuveítis refractaria a tratamiento corticoideo, tras una cirugía complicada de catarata. Los cultivos de humor vítreo tras vitrectomía eran positivos para *Candida Parapsilosis*. Se administró tratamiento oral, intravítreo e intracamerar con voriconazol, pero los cultivos permanecieron positivos. Finalmente, se efectuó una retirada quirúrgica del complejo lente-saco capsular, con cultivos negativos en la actualidad.

CONCLUSIONES: En la literatura es posible hallar algunas discretas series de pacientes en las que la terapia con voriconazol resulta efectiva para tratar este tipo de endoftalmitis. No hemos encontrado, sin embargo, ningún caso en el que se haya optado por utilizar la vía intracamerar para administrar el voriconazol en este tipo de endoftalmitis fúngica. Nosotros consideramos utilizar esta vía con el fin de aumentar la concentración en cámara anterior y saco capsular, dada la localización conocida del germen.

PREVALENCIA DE LA TRACCIÓN VITREOMACULAR, ASOCIADA O NO AL AGUJERO MACULAR, EN UN HOSPITAL DE REFERENCIA ESPAÑOL

Abreu González R, Solé González L, Hernández Marrero D, Alonso Plasencia M
Hospital Universitario Nuestra Señora de Candelaria.

OBJETIVO: Conocer la prevalencia de la tracción vitreomacular (VMT) y del agujero macular con tracción vitreomacular (MH+VMT) en un hospital de referencia español.

MÉTODO: Estudio observacional, retrospectivo y unicéntrico de revisión de historias clínicas de pacientes visitados en el Departamento de Retina del Hospital Universitario de La Candelaria, entre el 1 de enero de 2013 y 31 de diciembre de 2013 con el diagnóstico de VMT y/o MH. Todos los diagnósticos fueron confirmados mediante tomografía de coherencia óptica de dominio espectral (SD-OCT), mediante el protocolo de cubo macular en el sistema Cirrus-HD (Zeiss Meditec, Dublin, CA). Las siguientes patologías fueron consideradas como criterio de exclusión: retinopatía diabética, edema macular diabético, oclusión venosa de la retina, degeneración macular asociada a la edad y maculopatía miópica traccional.

RESULTADOS: Se revisaron 4059 historias clínicas, obteniendo las siguientes prevalencias e intervalos de confianza poblacionales: VMT=0,57% (95% CI: 0.32-0.81) y MH+VMT=0,20% (95%CI: 0.05-0.35). La afectación fue bilateral en el 37,3% de los casos, siendo el 68% de los pacientes fáquicos. Se detectó membrana epirretiniana en el 21.3% de los casos.

CONCLUSIONES: La prevalencia en nuestra área de la VMT es de 0,57% y del MH+VMT es de 0,20%. El conocimiento de la prevalencia de la VMT y del MH+VMT nos permite prever el impacto asistencial y en coste económico del posible tratamiento con vitreolisis farmacológica.

NECROSIS RETINIANA AGUDA BILATERAL EN CONTEXTO DE LUPUS ERITEMATOSO SISTÉMICO, INMUNOSUPRESIÓN Y TOXOPLASMOSIS CEREBRAL

Hernández Marrero D, Solé González L, Abreu González R, Gil Hernández MA
Hospital Universitario Nuestra Señora de Candelaria.

INTRODUCCIÓN: La necrosis retiniana aguda es una patología infrecuente que requiere un alto grado de sospecha. Está producida en su mayoría por el virus del herpes simple o por el virus varicela zóster (VVZ). El diagnóstico clínico puede suponer todo un reto, especialmente en pacientes inmunocomprometidos en los que el diagnóstico diferencial se amplifica. El diagnóstico definitivo lo da la PCR de humor acuoso.

CASO CLÍNICO: Mujer de 36 años con inmunosupresión iatrogénica por un lupus eritematoso sistémico que debuta con focalidad neurológica. Se realizó un TAC craneal que evidenció la presencia de una masa cerebral y una biopsia que resultó positiva para toxoplasmosis cerebral. A los tres meses presenta caída drástica de la agudeza visual. En la exploración oftalmológica destacaba la presencia de PRKs, vitreítis, focos de necrosis retiniana, arteritis oclusiva bilateral, y atrofia óptica de un ojo. La PCR de cámara anterior resultó positiva para el VVZ intraocular, por lo que se confirmó el diagnóstico de necrosis retiniana aguda (NRA).

DISCUSIÓN: La forma de presentación más habitual de la NRA es la afectación unilateral; sin embargo, hasta en un tercio de los casos puede afectarse el ojo contralateral. En nuestro caso, debido al agresivo debut clínico, cuando la paciente acudió a nuestro hospital ya presentaba afectación bilateral. El diagnóstico diferencial de la retinitis viral incluye, entre otros, la retinocoiditis toxoplásmica, que en pacientes inmunodeprimidos puede manifestarse de forma atípica también con áreas extensas de necrosis retiniana, en ocasiones bilateral.

CONCLUSIONES: La NRA es una entidad infrecuente que genera de manera rápida un gran compromiso de la AV. Es por ello que se precisa de una elevada y temprana sospecha clínica, especialmente en el paciente inmunocomprometido en el que el diagnóstico diferencial es más arduo.

CIRUGÍA DE LA RETINOPATÍA DIABÉTICA EN EL HOSPITAL UNIVERSITARIO DE LA CANDELARIA

Alonso Plasencia M, Hernández Marrero D, Solé González L, Abreu González R
Hospital Universitario Nuestra Señora de Candelaria.

OBJETIVO: Estudiar las características de los pacientes intervenidos por retinopatía diabética (RD) en el Servicio de Oftalmología del Hospital Universitario de La Candelaria (HUNSC) durante el año 2013.

MATERIAL Y MÉTODOS: Realizamos un análisis basado en revisión de historias clínicas de los pacientes intervenidos en los quirófanos de retina del HUNSC durante el año 2013. Las variables estudiadas fueron epidemiológicas, clínicas, los diagnósticos principal y secundarios y los procedimientos realizados.

RESULTADOS: La cirugía de la retinopatía diabética supuso un 22,4 % de las intervenciones de retina en nuestro centro. Un total de 85 ojos de 72 pacientes diabéticos se sometieron a 95 intervenciones quirúrgicas durante el año pasado. La edad media fue de 58,56 ±

15,04 años, con un rango de edad entre 24 y 82 años. El diagnóstico más frecuente fue el hemovítreo en un 74,73% (71 ojos), seguido de RD proliferativa con membranas fibrovasculares en un 15,78% (15 ojos). Encontramos desprendimiento de retina traccional debido a RD en 6 (6,31%) pacientes. Realizamos cirugía combinada de catarata y vitrectomía a 28 (38,88%) ojos de los 72 (84,70%) ojos fágucos.

DISCUSIÓN: Del total de pacientes intervenidos en nuestros quirófanos de retina, un porcentaje alto es por RD. El análisis de la ocupación de nuestro quirófano, de los procedimientos realizados y de la complejidad de los pacientes nos proporciona información útil en la organización y optimización de recursos humanos y materiales.

DE LA VASCULITIS RETINIANA IDIOPÁTICA A LA CORIORRETINOPATIA EN PERDIGONADA (BIRDSHOT): IMPORTANCIA DE UN CORRECTO USO DE LAS PRUEBAS DIAGNOSTICAS

Rodríguez Gil R, Afonso Rodríguez A, Acosta Acosta B, Álvarez Marín J
Hospital Universitario Nuestra Señora de Candelaria

INTRODUCCIÓN: La coriorretinopatía en perdigonada (Birdshot) es un subtipo relativamente poco frecuente de uveítis posterior idiopática, con características clínicas distintivas y una fuerte asociación genética con el alelo del antígeno leucocitario humano (HLA)-A29. El diagnóstico continúa siendo clínico y se basa en la presencia de características típicas, entre las que se incluyen las múltiples lesiones hipopigmentadas coroideas a nivel de fondo de ojo. En algunos casos, esta coriorretinopatía puede presentarse en forma de vasculitis venosa, debiendo efectuar un correcto diagnóstico diferencial para descubrir la etiología subyacente.

CASO CLÍNICO: Presentamos el caso de un varón de 44 años de edad, con antecedentes de angina de pecho, HTA, dislipemia y esquizofrenia en tratamiento, que acudió para valoración de uveítis de 3 meses de evolución que no respondía a tratamiento. Analizando la historia del paciente se comprobó que había sido evaluado en varios centros por un cuadro de vasculitis idiopática desde 1992, siendo tratado con corticoides y ciclosporina, que el paciente rechazaba actualmente. La agudeza visual fue de 0.3 en ojo derecho (OD) y de 0.4 en ojo izquierdo, mostrando leve actividad inflamatoria en cámara anterior. En el polo posterior destacaba una leve vitritis, mostrando lesiones hipopigmentadas coroideas peripapilares, con zonas de atrofia focal del epitelio pigmentario de retina, y envainamiento vascular (que resultaban mucho mayores que las que podían evaluarse en nuestro registro de retinografías efectuadas previamente). Con la sospecha de coriorretinopatía en perdigonada se solicitó estudio analítico, destacando la positividad para el HLA-A29. Se pautó tratamiento corticoideo e inmunosupresor, tras el cual se halló mejoría en la AV, eliminándose la actividad inflamatoria en la cámara anterior y en la cavidad vítrea.

DISCUSIÓN - CONCLUSIONES: En la actualidad existe la tendencia a efectuar el estudio de algunas patologías de nuestros pacientes basándonos en la tecnología disponible (retinografía y OCT). Si bien esta tecnología nos ofrece gran cantidad de información, corremos el riesgo de cometer errores debido al exceso de ésta, pasando por alto detalles importantes. Es por ello que consideramos esencial analizar concienzudamente estas pruebas, ya que, como demuestra este caso, el análisis retrospectivo de las retinografías nos permitió comprobar que las lesiones ya existían previamente, con lo cual este cuadro podía haber sido diagnosticado de forma precoz.

Del mismo modo, hacemos énfasis en la importancia de solicitar analíticas de forma orientada y no como cribado general. En este caso, la determinación del HLA A-29 supone un apoyo a nuestro diagnóstico clínico y nunca un criterio diagnóstico per se.

Destacamos este caso clínico, no por el carácter extraordinario de un cuadro ya bien conocido, sino más bien por la importancia del uso adecuado de las pruebas complementarias en oftalmología, que no deben sustituir nunca a un correcto estudio clínico.

CASOS CLÍNICOS Y MANIOBRAS QUIRÚRGICAS

CORIORRETINOPATÍA DE BIRDSHOT. CASOS CLÍNICOS

Rocha Cabrera P, Agustino Rodríguez J, Pinto Herrera C, Ruíz de la Fuente Rodríguez P
Hospital Universitario de Canarias. Tenerife

OBJETIVOS Y MÉTODOS: La coriorretinopatía de Birdshot es una uveítis posterior infrecuente que se manifiesta por vitritis leve, sin la formación de bancos y copos de nieve, en la que es criterio diagnóstico la aparición de lesiones coroideas hipopigmentadas características. Se describen dos casos de Birdshot y su dificultad diagnóstica inicial.

RESULTADOS: Se estudian dos casos clínicos de coriorretinopatía de Birdshot, con diferente carácter evolutivo. En un caso no se necesita tratamiento médico por la estabilidad de la enfermedad durante años, y en el otro, la incorporación del inmunosupresor se revela imprescindible para el control de la vitritis y la progresión de las lesiones coroideas.

CONCLUSIONES: La coriorretinopatía de Birdshot debe cumplir unos criterios diagnósticos bien tipificados: bilateralidad, presencia de al menos tres lesiones birdshot peripapilares inferiores o nasales al nervio óptico por lo menos en un ojo, bajo grado de inflamación en cámara anterior y de vitritis. La positividad del HLA-A29, la vasculitis retiniana y el edema macular cistoide nos pueden apoyar el diagnóstico. El seguimiento estrecho de las posibles complicaciones es fundamental.

CIRUGÍA NO INVASIVA DEL GLAUCOMA MEDIANTE HIFU IC3. NUESTRO PRIMER CASO

Álvarez Marín J, Rodríguez Gil R
Instituto Oftalmológico Milenium

RESUMEN: Presentamos nuestro primer caso de Cirugía no invasiva del Glaucoma mediante HIFU (High Intensity Focused Ultrasound) ICE3 realizado en el Instituto Oftalmológico Milenium (28-2-2014).

Se trata de un caso de glaucoma muy avanzado intervenido previamente mediante implante de iStent, en el que se obtuvo un control tensional insuficiente (21 mmHg) asociando tratamiento tópico con 3 fármacos (maleato de timolol, brimonidina y bimatoprost). Se trata de un paciente que por sus condiciones laborales precisaba una incorporación precoz a su puesto laboral (48h) por lo que rechazaba la realización de cirugía convencional de glaucoma mediante trabeculectomía.

Los HIFU, también llamados ultrasonidos terapéuticos, se utilizan en algunas indicaciones quirúrgicas para obtener un efecto biológico en los tejidos diana. A menudo se utilizan para tratar algunos tipos de cáncer (metástasis hepáticas, cáncer de próstata, tumores cerebrales, etc)

Los HIFU pasan a través de los tejidos biológicos fácilmente y por lo tanto pueden dirigirse a tejidos profundos sin necesidad de incisión quirúrgica. Debido a esto, los HIFU permiten realizar tratamientos no invasivos. Se concentra la energía en un solo punto de tamaño inferior a un milímetro y se sitúa este punto con mucha precisión en el cuerpo ciliar.

La energía focal suministrada coagula el tejido diana por hipertermia (aumento controlado de la temperatura) afectando sólo al tejido de destino (el cuerpo ciliar). Todos los tejidos situados por delante y por detrás del punto de enfoque son totalmente conservados.

El tratamiento consiste en la coagulación de 6 segmentos de cuerpo ciliar (supone un 30% de su superficie) durante 4 segundos, permitiendo reducciones tensionales de un 30-40%, que se mantienen en el tiempo.

CIRUGÍA COMBINADA DE CATARATA BLANCA PSEUDOEXFOLIATIVA Y ESCLERECTOMÍA PROFUNDA.

Pallás Ventayol C.

IMO, Instituto de Microcirugía Ocular

CASO CLÍNICO: Presentamos el caso clínico de un varón de 45 años de edad oriundo de Mauritania y afecto de GLAUCOMA PSEUDOEXFOLIATIVO y CATARATA BLANCA MADURA. La particularidad de tratarse de una catarata blanca madura muy evolucionada en un paciente afecto de glaucoma pseudoexfoliativo no controlado con tratamiento hipotensor tópico máximo obliga a que nos planteemos la cirugía combinada de catarata y glaucoma ó en el mismo acto quirúrgico, como se muestra en nuestro caso, ó en dos tiempos.

La ventaja de la trabeculectomía frente a otras cirugías para el glaucoma es que se puede realizar tanto en glaucomas de ángulo abierto como en glaucomas de ángulo cerrado y que el descenso tensional es mayor con esta técnica quirúrgica que con cualquier otra.

RESULTADOS: Debido a la particularidad del caso y a su dificultad técnica, el establecer un orden de actuación lógico y consecuente con cada paso previo es fundamental en casos como éste de cirugía combinada de esclerectomía profunda y facoemulsificación con implante de lente intraocular: en que momento de la cirugía combinada colocar la MITOMICINA C, el uso de RETRACTORES DE IRIS, la tinción con AZUL TRIPÁN, la valoración o no de implante de anillo de soporte capsular y el momento exacto de la apertura del espolón escleral y del canal de Schlemm

CONCLUSIONES: En casos de cirugía combinada de catarata y glaucoma en un mismo acto quirúrgico es determinante establecer el orden cronológico de ambas cirugías con el fin de conseguir el éxito deseado a la vez que tomar todas las medidas oportunas para evitar cualquier complicación per y post-operatoria.



XLIII
congreso
SCO

26

ESTUDIO RETROSPECTIVO SOBRE LA EFICACIA DEL USO DEL 5-FLUORURACILO ASOCIADO AL IMPLANTE DE VÁLVULA DE AHMED

Capote Yanes E, Álvarez Marín J, Abreu Reyes P

Hospital Universitario Nuestra Señora de Candelaria

OBJETIVO: Estudio retrospectivo en pacientes afectados de glaucoma refractario a los que se ha implantado una válvula de Ahmed analizando la eficacia de la asociación del 5-Fluoruracilo (5-FU).

MÉTODO: Se estudian 29 ojos de 27 pacientes intervenidos mediante implante de válvula de Ahmed asociando intraoperatoriamente 5-Fluoruracilo en 12 casos y sin asociarlo en 17 casos, con un seguimiento medio de 13,93 meses con un rango entre 0,5 y 37 meses. Se define el éxito por una presión intraocular de 21 mmHg sin tratamiento con inhibidores de la anhidrasa carbónica orales (IACO).

RESULTADOS: La PIO se redujo de 36,06 a 28 mmHg en la última revisión, en el grupo en el que no se asoció el 5-FU, mientras que la reducción fue de 37,67 a 19 mmHg en el grupo en el que sí se asoció ($p < 0,05$). El 64,7% de los pacientes que no recibieron 5-FU requirió tratamiento antiglaucomatoso tópico tras la cirugía frente al 58,33% de los que recibieron 5-FU ($p < 0,05$).

CONCLUSIONES: La asociación intraoperatoria del antimetabolito 5-fluoruracilo al implante de válvula de Ahmed parece ser una buena alternativa para mejorar la supervivencia de la válvula y reducir la necesidad de medicación hipotensora ocular en el tratamiento del glaucoma refractario.

AUTOINJERTO CONJUNTIVAL Y PTERIGIUM: ¿TAMBIÉN EN LA HIPERTENSIÓN OCULAR?

Bahaya Álvarez Y, Viera Peláez D
Hospital General de La Palma.

CASO CLÍNICO: Mujer de 30 años de edad remitida a consulta para valoración de Pterigium en su ojo izquierdo, de 12 años de evolución.

Entre sus antecedentes personales destaca una Trombopenia Periférica.

Su exploración ocular reveló un pterigium nasal T1C2L2* en su ojo izquierdo y una presión intraocular de 24 mm de Hg en ambos ojos, con papilas normales.

Ante la sospecha de Hipertensión Ocular (HTO) se realizaron una paquimetría (532 y 546 micras, respectivamente) y una campimetría, que resultó compatible con la normalidad.

Dadas ambas patologías, HTO y Pterigium, se procedió a la exéresis de este último mediante TISSUCOL® y autoinjerto conjuntival procedente de la conjuntiva bulbar inferior

DISCUSIÓN: Existen múltiples técnicas quirúrgicas para el tratamiento del Pterigium. La técnica del autoinjerto conjuntival asociada al uso de adhesivos biológicos ha demostrado ser segura y eficaz, con una tasa baja de recurrencias. Habitualmente, el autoinjerto es extraído de la conjuntiva bulbar superior dada su fácil accesibilidad y extensión. No obstante, en pacientes hipertensos oculares o con sospecha de glaucoma, se recomienda su preservación ante posibles cirugías filtrantes futuras. Por ello, en estos pacientes, consideramos que el empleo de conjuntiva bulbar inferior es una alternativa eficaz, siempre que la condición de la superficie ocular lo permita (ausencia de tratamiento tópico o mínima toxicidad secundaria al mismo).

CONCLUSIÓN: El autoinjerto conjuntival bulbar inferior es una técnica eficaz en el tratamiento quirúrgico del Pterigium en pacientes hipertensos oculares.

*Clasificación de la Unidad de Superficie e Inflamación Ocular del Hospital Clínico San Carlos (Madrid)

VIDEOS

ARTISAN RETROPUPILAR EN MENOR DE EDAD CON ECTOPIA LENTIS SECUNDARIA A SÍNDROME DE MARFAN

Hernández Obregón D, Tejera Santana M, Reyes Rodríguez MA, Romero Báez S
Hospital Universitario de Gran Canaria Dr. Negrín.

INTRODUCCIÓN: El síndrome de Marfan es una enfermedad sistémica del tejido conectivo causada por una mutación en la proteína de la matriz extracelular, fibrilina-1, en el cromosoma 15q21.

La enfermedad afecta a los sistemas u órganos cardiovascular, esquelético, duramadre, ojos, piel, tegumentos y pulmón.

A nivel oftalmológico, un criterio mayor de la enfermedad es la ectopia lentis, que típicamente es supero-temporal. La cirugía en estos pacientes entraña cierto riesgo, debido a la debilidad zonular con inestabilidad capsular.

CASO CLÍNICO: Varón de dieciséis años remitido por subluxación supero-temporal del cristalino del ojo derecho (OD). Entre sus antecedentes personales, destaca un síndrome de Marfan y una ambliopía del OD. Su agudeza visual mejor corregida (AVMC) era de 0.3 en OD y de 1 en el ojo izquierdo (OI). El contejo de células endoteliales era de 3014 cs/mm² en OD.

Se realiza bajo anestesia general una vitrectomía por tres vías 23 g, separación de hialoides posterior y periférica y lensectomía vía pars plana con vitreotomo. Finalmente, bajo acetilcolina, se procede al implante, por incisión escleral superior, de una lente intraocular (LIO) de anclaje iridiano tipo Artisan® a nivel retropupilar, utilizando una espátula de iris por una única paracentesis. En la búsqueda bibliográfica que hemos realizado, solamente

hemos encontrado una serie de cinco casos publicada en 2013 en la que se utilizaba esta técnica para tratar la ectopia lentis en el síndrome de Marfan.

Actualmente presenta una AVMC en OD de 0.5, con conteaje endotelial estable.

CONCLUSIONES: La LIO anclada por detrás del iris es una alternativa efectiva en casos de pobre soporte capsular, que permite un buen centrado de la óptica sin necesidad de fijar el complejo saco capsular-LIO a la pared escleral. Es un método seguro (si bien no exento de riesgos), que proporciona muy buenos resultados estéticos y funcionales en pacientes candidatos al uso de una LIO de cámara anterior.

EL DESAFÍO DE LA TRABECULECTOMÍA. SUTURAS LIBERABLES

Pallás Ventayol C.

IMO, Instituto de Microcirugía Ocular

RESUMEN: El tratamiento habitual del glaucoma siempre está orientado a disminuir la presión intraocular y pasa por tres escalones terapéuticos que son las gotas, el láser y la cirugía.

Los cirujanos de glaucoma nos planteamos la cirugía cuando el glaucoma está afectando en gran medida la visión del paciente y su calidad de vida o cuando en los controles sucesivos advertimos que esto puede llegar a pasar en un plazo corto de tiempo.

Las técnicas son muy variadas y el video que presentamos muestra, paso a paso, la cirugía de la Trabeculectomía, la cirugía más clásica del glaucoma, con una variante modificada: el uso de las suturas liberables o de las mundialmente conocidas RELEASABLE SUTURES. El uso de estas suturas hace de esta cirugía una técnica más segura, más eficaz y con resultados tensionales mejores y más previsibles.

La ventaja de la trabeculectomía frente a otras cirugías para el glaucoma es que se puede realizar tanto en glaucomas de ángulo abierto como en glaucomas de ángulo cerrado y que el descenso tensional es mayor con esta técnica quirúrgica que con cualquier otra.



XLIII
congreso
SCO

28

TRIPLE CIRUGÍA COMBINADA DE VITRECTOMÍA PARS PLANA, IMPLANTE DE VÁLVULA DE AHMED Y QUERATOPRÓTESIS DE BOSTON Pallás Ventayol C.

Pallas Ventayol C

IMO, Instituto de Microcirugía Ocular

RESUMEN: La Queratoprótesis de Boston Tipo 1 se viene utilizando con éxito en ojos con mal pronóstico para una queratoplastia penetrante convencional. Sin embargo, el glaucoma a veces ya pre-existente y en otras ocasiones el desarrollado de novo a consecuencia de la propia cirugía de la queratoprótesis, ha limitado significativamente el potencial visual en estos pacientes. La triple cirugía combinada de vitrectomía pars plana asistida por triamcinolona, implante de válvula de Ahmed y Queratoprótesis de Boston intenta ofrecer la mejor solución a estos pacientes. La elección del punto de inserción del tubo depende del cristalino y el vítreo. La entrada pars plana ofrece dos ventajas: en primer lugar, permite colocar el tubo valvular lo más atrás posible del limbo, minimizándose así el riesgo de obstrucción del tubo causado por el contacto entre el tubo y las piezas de la queratoprótesis y en segundo lugar, reduce el riesgo de exposición del tubo valvular, favorecido por el roce continuo del tubo con la lente terapéutica. También se recomienda dejar el tubo valvular largo, en orientación radial, y en un plano paralelo al iris, para que el tubo y su punta se puedan ver y por tanto valorar fácilmente.

Presentamos un video resumen de la técnica.

VITRECTOMÍA COMPLEJA POR MÚLTIPLES VIAS

Reyes Rodríguez MA, Sánchez C, Hernández D, Melián R

Hospital Universitario de Gran Canaria Dr. Negrín

RESUMEN: Presentamos el caso de un varón de 52 años, que sufre un traumatismo corneal perforante con diálisis de iris de 180 grados, catarata traumática luxada y hemorragia

vítrea densa en el ojo izquierdo.

Dada la mala visualización se realiza primero un abordaje anterior por 2 vías limbares y posteriormente, en el mismo acto, un abordaje posterior por vía pars plana. Se observa una luxación posterior de la catarata, una diálisis de retina inferior y 3 pestañas enclavadas en vítreo periférico, que se envían a microbiología. Finalmente precisa otras 3 intervenciones por desprendimiento de retina, retirada de aceite de silicona e implante secundario de una lente iridiana a las 6 y 12 horas por abordaje escleral temporal medio. Se presenta un video con las secuencias más importantes de la cirugía.

DMEK EN CANARIAS. PRIMER CASO DEL HUNSC

*Álvarez Marín J, Solé González L, Abreu Reyes P
Hospital Universitario Nuestra Señora de Candelaria*

RESUMEN: Presentamos nuestro primer caso de trasplante endotelial mediante técnica DMEK realizado en el HUNSC (25/10/2013).

Se trata de 1 caso de afaquia extracapsular con descompensación endotelial secundario a cirugía complicada de catarata realizada en Junio de 2012, en el que se practicamos una DMEK.

Mostramos la técnica con los siguientes pasos:

Preparación del rollo endotelial

1. Tinción con azul tripán.
2. Disección de la membrana descemético-endotelial partiendo de la malla trabecular.
3. Tallado mediante trépano de 8.5mm.
4. Extracción del botón endotelial y mantenimiento en Optisol enrollado hasta su utilización posterior.

Disección del endotelio receptor:

1. Marcado corneal mediante marcador 8.5 mm.
2. Paracentesis periféricas a las 2 y 10h.
3. Incisión a las 12 horas con cuchillete de 2.1mm
4. Descemetorrexix mediante gancho de Sinsky invertido.
5. Disección de la Descemet mediante rasqueta de Ahn.
6. Extracción del botón.

Implante del rollo endotelial:

1. Carga del Roll en la pipeta de cristal.
2. Inyección del roll en CA.
3. Verificación de su posición (endotelio out).
4. Inyección de aire (burbuja pequeña) sobre roll para iniciar desplegado (manipulación mediante chorros suaves de BSS o toques corneales).
5. Inyección de aire bajo el roll para su adherencia a la córnea (extracción de aire sobre roll si persiste).
6. Centrado del botón mediante toques en la córnea.
7. Presurización de CA mediante aire.
8. Hidratación de incisiones.
9. El paciente debe permanecer boca arriba sin almohada durante al menos 2 horas.

Se muestran las imágenes del resultado postoperatorio.

CONCLUSIONES: La técnica DMEK presenta muchas particularidades que requieren una exquisita atención en su realización. Cada uno de los pasos, tanto el procedimiento de extracción de la membrana descemético-endotelial como el implante de ésta entrañan dificultades, pero una vez superadas ofrece unos resultados postoperatorios excelentes.

CROMOVITRECTOMIA BAJO PERFLUOROCARBONO EN LA CIRUGIA DE DESPRENDIMIENTO DE RETINA Y AGUJERO MACULAR

Gil Hernández MA, Pérez Muñoz D, Afonso Rodríguez A, Abreu Reyes P
Hospital Universitario Nuestra Señora de Candelaria

RESUMEN: Presentamos la intervención quirúrgica efectuada a una paciente miope que inicialmente presentó un agujero macular (AM) de grosor completo y posteriormente desarrolló un desprendimiento de retina regmatógeno.

La técnica efectuada fue una vitrectomía via pars plana 23G con uso de Membrane Blue Dual© mediante tinción bajo perfluorocarbono para conseguir el cierre del AM, y laserterapia periférica en agujero regmatógeno con intercambio PFC-Gas (SF₆) como medio de taponamiento.

En el postoperatorio se objetiva la reeplicación de la retina así como el sellado del agujero macular.

OFNI: ¿QUÉ ERES Y DE DÓNDE VIENES?

Bahaya Álvarez Y, Díaz Hernández AB, Suárez Pérez A, Pérez Machín G
Hospital General de La Palma.

INTRODUCCIÓN: En el Hospital General de La Palma hemos apreciado, en los últimos meses, la aparición ocasional de material inorgánico en cámara anterior durante la fase de facoemulsificación, al que hemos denominado Objeto "Flotante" No Identificado.

VIDEO: Presentamos un vídeo demostrativo que ilustra el momento de su aparición en el orificio lateral del maguito de silicona, su salida y circulación en cámara anterior, y su extracción mediante aspiración con la punta del faco hacia la incisión principal y manipulación con una espátula.

DISCUSIÓN: Dado su aspecto microscópico plástico, coloración blancoamarillenta y consistencia dura, postulamos las siguientes hipótesis:

1. Un exceso de presión al enroscar la punta del faco en la pieza de mano generaría microfragmentos procedentes de la llave plástica.
2. Dichos microfragmentos serían arrastrados por el flujo de irrigación entre la punta del faco y el manguito de silicona.
3. Una vez alcanzados los orificios laterales del manguito, circularían libremente en cámara anterior hasta su extracción

CONCLUSIÓN: Si bien todos los pacientes han presentado una evolución postquirúrgica favorable, hemos notificado la incidencia al representante quirúrgico de área del laboratorio responsable, y estamos a la espera de resultados. Hasta entonces, recomendamos evitar ejercer un exceso de presión durante la colocación de la punta del faco en la pieza de mano

POSTER

HALLAZGO SORPRENDENTE EN UN CASO DE ESCLERITIS

Rocha Cabrera P, Agustino Rodríguez J, Hernández Porto M, Ruiz de la Fuente Rguez P
Hospital Universitario de Canarias. Tenerife.

CASO CLÍNICO: Mujer de 72 años de edad, con antecedentes personales de Diabetes Mellitus tipo 2 e hipertensión arterial. Acude con diagnóstico de conjuntivitis aguda unilateral izquierda de larvada evolución, que no mejora tras tratamiento tópico establecido con dexametasona y cloranfenicol. La exploración evidencia escleritis en ojo izquierdo, se descarta proceso autoinmune y se instaura tratamiento con corticoides orales y tópicos, no apreciándose recuperación. La paciente empeora añadiéndose al cuadro anterior una vitritis por la que ingresa, realizándose biopsia de conjuntiva e inyección de antibióticos

y antifúngicos intravítreos, siendo informada de hallazgos compatibles con infiltración parasitaria por helminto, la amplificación por PCR no determina la positividad para los helmintos más comunes. Tras el tratamiento con Mebendazol, corticoides tópicos y orales, observamos la curación del proceso de forma progresiva.

CONCLUSIONES: La escleritis parasitaria es muy infrecuente, debiéndose sospechar cuando se descartan previamente otras causas más habituales y cuando a pesar del tratamiento correcto establecido, no responde de manera eficaz. La implicación multidisciplinar ha posibilitado la resolución satisfactoria del caso.

INFLUENCIA DE LA HEMOGLOBINA GLICOSILADA Y LA MEJORÍA DEL EDEMA MACULAR DIABÉTICO MEDIDO MEDIANTE OCT EN PACIENTES TRATADOS CON RANIBIZUAMB INTRAVÍTREO

Abreu González R, Pérez Méndez L, Solé González L, Abreu Reyes P
Hospital Universitario Nuestra Señora de Candelaria.

OBJETIVO: Evaluar la influencia de la hemoglobina glicosilada en la respuesta tomográfica al tratamiento con ranibizumab intravítreo para el edema macular diabético.

MÉTODO: Estudio observacional, retrospectivo y unicéntrico de revisión de historias clínicas de pacientes con edema macular diabético, tratados según práctica clínica habitual con ranibizumab intravítreo en monoterapia, entre agosto de 2012 y agosto de 2013. La principal medida de resultado fue el cambio en el espesor macular central medido con tomografía de coherencia óptica y su correlación con los valores de hemoglobina glicosilada (HbA1c) tras su tratamiento con ranibizumab intravítreo.

RESULTADOS: El estudio incluyó 130 ojos (106 pacientes); 70 (53,8%) mujeres y 60 (46,2%) hombres con una edad media de 68+/-11 años. El 93,84% de los pacientes tenían realizado un análisis de hemoglobina glicosilada (HbA1c) en los últimos 6 meses, presentando el 47% de los casos unos valores comprendidos entre 6-8%, el 22% <6% y el 31% >8%. La agudeza visual media inicial fue de 0,34 (logMar), manteniéndose sin cambio estadísticamente significativo a lo largo del seguimiento (3-12 meses). El valor medio del espesor macular central en la exploración basal fue de 427+/-133 micras y tras el tratamiento con ranibizumab, de 359+/-120 micras (p>0.05). No se encontró relación estadísticamente significativa entre el grado de HbA1c y la agudeza visual, el número de inyecciones de ranibizumab recibidas, el grado de mejoría en agudeza visual y el grado de mejoría del espesor macular.

CONCLUSIONES: Los resultados en práctica clínica diaria de nuestro centro, demuestran que el ranibizumab es un fármaco eficaz en el tratamiento del EMD, siendo estos resultados independientes del nivel de HbA1c que presenten los pacientes a nivel basal.

INCIDENCIA Y CARACTERÍSTICAS DE LOS DESPRENDIMIENTOS DE RETINA REGMATÓGENOS EN NUESTRA ÁREA

Pérez Muñoz DC, Hernández Marrero D, Alonso Plasencia M, Abreu González R
Hospital Universitario Nuestra Señora de Candelaria.

OBJETIVO: Describir las características de los desprendimientos de retina regmatógenos que han sido intervenidos en el Hospital Universitario Nuestra Señora de la Candelaria (HUNSC) en el año 2013, analizando el tiempo transcurrido desde que se realiza el diagnóstico hasta la cirugía del mismo.

MÉTODOS: Se realizó un estudio retrospectivo de las historias clínicas de los pacientes diagnosticados y tratados por presentar desprendimiento de retina (DR) regmatógeno desde el 1 de enero de 2013 hasta el 31 de diciembre de 2013 en el HUNSC.

RESULTADOS: Un total de 68 pacientes fueron intervenidos por DR durante el periodo estudiado, con afectación bilateral en un solo caso. La edad media era 55,62 años, con

una desviación típica de 14,17. Con mayor frecuencia se afectaron 2 cuadrantes retinianos (30,4%). El tiempo medio transcurrido entre el momento del diagnóstico y la realización de la cirugía fue de 3,7 días. Se apreció mejoría entre la mediana de la agudeza visual preoperatoria (0,15: escala Snellen) y la postoperatoria (0,4 escala Snellen). Se produjeron 25 complicaciones postquirúrgicas, siendo la más frecuente la aparición de un nuevo DR (11,6%).

CONCLUSIONES: Los resultados de este estudio nos sitúan dentro del intervalo de tiempo recomendado para la intervención quirúrgica del desprendimiento de retina, siendo nuestra técnica de elección la vitrectomía vía pars plana (VPP) empleando gas como agente taponador, conjuntamente con cirugía escleral.

ESTUDIO DE LAS RECLAMACIONES DE LOS USUARIOS DIRIGIDAS AL SERVICIO DE OFTALMOLOGÍA, EN EL ÁREA DEL COMPLEJO HOSPITALARIO NTRA. SRA. DE LA CANDELARIA, ENTRE LOS AÑOS 2009 Y 2013

*Pérez Muñoz DC, Gil Hernández MA, Abreu Reyes P
Hospital Universitario Nuestra Señora de Candelaria*

OBJETIVO: Analizar las características de las reclamaciones recibidas por el Servicio de Oftalmología entre los años 2009 y 2013.

MÉTODO: Estudio observacional, descriptivo y retrospectivo de las reclamaciones realizadas por escrito dirigidas al servicio de Oftalmología, presentadas en el Hospital Universitario Nuestra Señora de la Candelaria (HUNSC), en el Centro de Atención Especializada (CAE) JA Rumeu y en el CAE El Mojón, desde el 1 de enero de 2009 hasta el 31 de diciembre de 2013.

RESULTADOS: Durante el periodo de tiempo estudiado un total de 1261 reclamaciones fueron dirigidas al Servicio de Oftalmología. Analizadas sus causas, destacan las efectuadas por problemas de organización (83,42%), seguidas por problemas asistenciales (12,85%). Solo el 2,3% se refieren a problemas con el trato recibido y el 1,03% con la información. El motivo principal de queja fue la lista de espera para consulta (50,52%) seguida por la lista de espera de intervención quirúrgica (11,74%).

CONCLUSIONES: Podemos afirmar, según los resultados obtenidos en este estudio, que los usuarios de nuestra Área reclaman una disminución en la espera a la asistencia tanto en consulta como en la intervención quirúrgica.

NEOVASCULARIZACIÓN CORNEAL SECUNDARIA A QUERATOPATÍA ESTROMAL HERPÉTICA. TRATAMIENTO CON CICLOSPORINA

*Rocha Cabrera P, Agustino Rodríguez J, Aguilar Estévez JJ, Abreu Reyes JA.
Hospital Universitario de Canarias. Tenerife.*

INTRODUCCIÓN: La queratopatía herpética puede inducir una respuesta inmunológica que contribuye a la formación de un leucoma y a la neovascularización corneal posterior.

CASO CLÍNICO: Varón de 62 años de edad, con antecedentes personales de dislipemia e hipertrofia prostática benigna. Acude por cuadro larvado de queratouveítis herpética en ojo derecho. El debut acontece tras la aparición de úlcera dendrítica, que mejora y cierra tras tratamiento con aciclovir, humectante ocular y diclofenaco tópico. Posteriormente, realiza queratitis estromal con uveítis anterior aguda no sinequante, acompañada de precipitados queráticos, recibiendo tratamiento con corticoides tópicos y aciclovir oral con resolución posterior. Tras varias semanas de inactividad realiza insuficiencia corneal límbica superior sobre lecho ulcerativo previo de la queratopatía herpética, con la formación de un pannus, por lo que nuevamente se pauta tratamiento con fluorometolona con retroceso temporal de los neovasos. Tras el descenso paulativo de los corticoides realiza nueva reactivación de la neovascularización, por lo que se añade al tratamiento ciclosporina tópica controlando la

actividad neovascular. Actualmente se encuentra asintomático, con agudeza visual de 0.8 bilateral, y en tratamiento con Aciclovir 400 cada 12 horas, colirio de ciclosporina 0.5% cada 8 horas y humectante ocular.

CONCLUSIONES: Varias son las alternativas en el control de la neovascularización corneal tras una queratopatía herpética, entre otras los corticoides tópicos, con sus posibles complicaciones a largo plazo. Abogamos por el uso de la ciclosporina tópica para el control de la neovascularización secundaria a una queratitis estromal por herpes simple.

NEUROPATÍA ÓPTICA TÓXICO-NUTRICIONAL ATÍPICA

Atypical Toxic-Nutritional Optic Neuropathy

L. Bernal¹, M. Trujillo², C. Lobos³, A. Ruiz⁴,

Complejo Hospitalario Universitario Insular Materno Infantil de Gran Canaria

CASO CLÍNICO: Varón de 38 años que presenta marcha atáxica y pérdida progresiva e indolora de visión bilateral de un mes de evolución, en el contexto de abuso grave de alcohol y desnutrición. El deterioro visual se inició con discromatopsia, fotofobia y escotoma central que progresa hasta la no percepción de luz.

DISCUSIÓN: Este caso de neuropatía óptica toxico-nutricional es una entidad rara y atípica, por su evolución subaguda y debut con papiledema. Se trata de un diagnóstico clínico de exclusión.

CONCLUSIÓN: Identificar los signos clínicos precoces y el entrenamiento del oftalmólogo en su manejo son clave para instaurar un tratamiento precoz y mejorar el pronóstico visual final.

Palabras Clave: Neuropatía óptica nutricional, neuropatía óptica tóxica, ambliopía tabaco-alcohol, escotoma.

MACROANEURISMA SINTOMÁTICO: PRESENTACIÓN DE UN CASO

Trujillo Blanco M, Bernal Montesdeoca L, Cabrera López F, Castellano Solanes J

Complejo Hospitalario Universitario Insular Materno Infantil de Gran Canaria

INTRODUCCIÓN: Los Macroaneurismas (MA) son dilataciones arteriolas retinianas que se suelen presentar en las tres primeras bifurcaciones de las arcadas. De patogénesis desconocida, presentan una incidencia mayor en mujeres entre la sexta y octava década de la vida, pudiendo ser sintomáticos o asintomáticos según su localización.

CASO CLÍNICO: Mujer 65 años, HTA, que acude por disminución brusca de visión en su OI (0.6).

Al examen biomicroscópico se halla gran hemorragia subretiniana con lesión blanco-redondeada central, en recorrido de Arcada Temporal Superior (ATS).

Se realizan pruebas complementarias (Retinografía, OCT, AGF) sugiriendo el diagnóstico de ruptura de MA con hemorragia subfoveal.

La evolución (6 meses) fue satisfactoria con reabsorción espontánea de la hemorragia, reaplicación subsiguiente macular (la reabsorción y recuperación funcional se produjeron mucho antes de los 6 meses, que fue el periodo máximo de seguimiento) y recuperación óptima de la AV (1.0)

CONCLUSIONES: No todos los MA sintomáticos son tratables. La observación, con posibilidad de resolución espontánea, es otra opción a considerar en el tratamiento médico, cómo ocurrió en nuestro caso. El control de la tensión arterial constituye un parámetro preventivo importante.

NEURORRETINITIS DE ETIOLOGÍA INUSUAL EN CANARIAS

Pinto C, Rocha P, Martín F, Abreu JA

Complejo Hospitalario Universitario de Canarias

INTRODUCCIÓN: El término neurorretinitis hace referencia a la inflamación de la retina

neural y el nervio óptico, descrita por Leber en 1916. Puede ser debida a distintas entidades, destacando por su frecuencia las etiologías infecciosas, entre las que se encuentran los virus de la familia herpes, la enfermedad por arañazo de gato, la sífilis y la toxoplasmosis.

CASO CLÍNICO: Paciente varón de 51 años de edad que acude al servicio de urgencias por disminución espontánea y progresiva de agudeza visual en ojo izquierdo (OI) de 3 semanas de evolución. En la anamnesis destaca que hace 3 meses sufrió un episodio de fiebre Q, que fue tratada con doxiciclina vía oral en nuestro hospital. Su agudeza visual mejor corregida (AVMC) era en ojo derecho (OD) de 1.0 y en OI de 0.15. En la exploración fundoscópica se observa en OI una papila inflamatoria, y afectación macular en forma de “estrella”. La angi fluoresceíngrafía muestra signos de actividad exudativa en papila. Los antecedentes del paciente y los signos oftalmológicos encontrados, nos orientan al posible diagnóstico de neurorretinitis secundaria a fiebre Q, por lo que iniciamos tratamiento con corticoides vía oral a dosis de 1 mg/kg/día. Actualmente, tras un año de seguimiento, el paciente presenta una AVMC de 0.4 en OI, siendo el resto de la exploración normal, con dosis de mantenimiento de corticoides

CONCLUSIONES: La Fiebre Q es una enfermedad causada por *Coxiella burnetii*, relacionada en las Islas Canarias con el ganado caprino como portador, pudiendo infectar al ser humano mediante aerosoles procedentes de animales contaminados. Por esto, y tomando como ejemplo nuestro caso, esta entidad debe ser tenida en cuenta en nuestra Comunidad como posible etiología de neurorretinitis infecciosa, siendo aconsejable incluirla en el screening etiológico de las uveítis, siempre y cuando la anamnesis nos sugiera que puede ser una posible causa.

SEGUNDO EPISODIO DE HIPERTENSIÓN OCULAR AGUDA UNILATERAL TRAS OCHO AÑOS DE INACTIVIDAD: DILEMA DIAGNÓSTICO

Pinto C, de Armas E, Ruiz de la Fuente P, Agustino J, Perera D, Abreu JA
Complejo Hospitalario Universitario de Canarias

INTRODUCCIÓN: La etiología más frecuente de las crisis de hipertensión ocular recidivantes unilaterales suelen ser autoinmunes o infecciosas.

CASO CLÍNICO: Paciente mujer de 66 años que acude al servicio de urgencias por enrojecimiento, dolor, y visión borrosa en ojo izquierdo (OI) de 2 días de evolución. En la anamnesis se recoge que hace 8 años tuvo un episodio similar que se resolvió con tratamiento médico. Su agudeza visual mejor corregida (AVMC) era en ojo derecho (OD) de 1.0 y en OI de 0.4. En la biomicroscopía (BMC) del OI se apreciaba edema corneal moderado, escasos depósitos endoteliales, Tyndall leve en cámara anterior, midriasis media. La gonioscopia muestra un ángulo abierto. La presión intraocular (PIO) era 14 mm Hg en OD y 51 mm Hg en OI. Se indica tratamiento tópico (asociación brimonidina-timolol y acetato de prednisolona), vía oral (acetazolamida), y vía intravenosa (manitol), normalizándose la PIO. En la revisión post-crisis, la BMC comparativa de ambos iris permite observar ligera hipocromía en OI, y atrofia sectorial con zonas de transparencia objetivadas por transiluminación, lo que sugiere una posible etiología herpética. En la actualidad, tras un año de seguimiento, la paciente se encuentra asintomática y sin tratamiento hipotensor ocular

CONCLUSIONES: En nuestro caso, la afectación unilateral, la rápida resolución de la crisis de hipertensión ocular (HTO) con tratamiento médico y, especialmente, la información proporcionada por la BMC, hacen considerar una probable etiología herpética, entendiéndose innecesaria la toma de muestras intraoculares. El tratamiento con antivirales sistémicos estaría indicado en los casos donde la etiología está confirmada mediante estudios de biología molecular de humor acuoso. La profilaxis en este tipo de crisis de HTO, se aconseja durante doce meses cuando se produce un mínimo de dos episodios al año, lo que no ha ocurrido en nuestra paciente

SIGNO DE UHTHOFF COMO FORMA DE PRESENTACIÓN DE ESCLEROSIS MÚLTIPLE

Tejera Santana M, Hernández Obregón D, Viera Peláez D, González Hernández A
Hospital Universitario de Canarias Dr. Negrín

INTRODUCCIÓN: La esclerosis múltiple (EM) es una enfermedad desmielinizante adquirida del sistema nervioso central. Los síntomas oftalmológicos son frecuentes, presentándose hasta en un 75% de los pacientes. El signo de Uhthoff puede aparecer en estos pacientes, es la presentación de visión borrosa o escotoma central al aumentar la temperatura corporal o al hacer ejercicio físico, con posterior recuperación. Este signo es casi patognomónico de neuritis óptica pero es infrecuente que sea la forma de presentación de la enfermedad.

CASO CLÍNICO: Presentamos el caso de un varón de 49 años de edad que cuenta que, desde unos 6 meses antes de la valoración inicial, nota visión borrosa por el ojo izquierdo al hacer ejercicio. No presenta antecedentes familiares ni personales de interés. Tiene una agudeza visual de la unidad en ambos ojos. El fondo de ojo es normal. Se le realiza campo visual 24.2 que no es fiable por falsos negativos. Se decide seguimiento en la consulta de neurooftalmología donde se le solicitan potenciales evocados visuales y un nuevo campo visual. Los potenciales evocados muestran un retraso de la conducción de la vía visual retrolbulbar izquierda sugestivo de una neuritis óptica subclínica, por lo que se le solicita una RM craneal en la que se identifican lesiones focales hiperintensas en T2, con predominio alrededor de los ventrículos laterales, que sugieren gliosis secundaria a enfermedad desmielinizante.

CONCLUSIONES: Pocos casos han sido registrados en la literatura en los que el signo de Uhthoff sea la forma de presentación de la esclerosis múltiple. Resulta necesario mantener un alto nivel de sospecha ante estos síntomas, que aunque pueden parecer inespecíficos, nos sirven de ayuda para orientar nuestro diagnóstico y así llevar a cabo un manejo de la enfermedad de forma más precoz.

CELULITIS PRESEPTAL Y ORBITARIA EN EDAD PEDIÁTRICA: PROTOCOLO DE ACTUACIÓN

Solé González L, Acosta Acosta B, Rodríguez Gil R, Mesa Medina O
Hospital Universitario Nuestra Señora de Candelaria

OBJETIVO: Revisar la literatura y proponer un protocolo de actuación frente a las celulitis orbitaria y preseptal en la edad pediátrica.

MÉTODO: Búsqueda bibliográfica en pubmed de la epidemiología, manifestaciones clínicas, manejo y complicaciones de las celulitis periorbitarias y orbitarias en la edad pediátrica. Búsqueda de la utilidad de las pruebas de imagen en el diagnóstico y detección de complicaciones, así como el uso de corticoides para esta patología y grupo de edad.

RESULTADOS: Tras la introducción de la vacuna frente *Haemophilus influenzae* B, la mayoría de estudios identifican las especies de *Streptococcus* como los patógenos más frecuentemente asociados a celulitis orbitaria en la edad pediátrica. Existe controversia en torno al uso de corticoides así como al momento de indicación del TAC. Entre el 3,7-8,4% de las celulitis orbitarias tendrán indicación de cirugía sinusal u orbitaria.

CONCLUSIONES: El tratamiento antibiótico empírico va dirigido a los patógenos más frecuentemente aislados. El uso de los corticoides no parece generar efectos adversos en el curso clínico de la enfermedad y puede ser beneficioso en el tratamiento de las celulitis orbitarias con absceso subperióstico. La realización de pruebas de imagen va sujeta al riesgo de presentar complicaciones orbitarias e intracraneales, que vienen marcadas por la clínica. Es importante la colaboración interdisciplinar en el manejo de esta patología.

PARÁLISIS DEL VI PC SECUNDARIA A CARCINOMA DE CAVUM

Solé González L, Rodríguez Gil R, Acosta Acosta B, Afonso Rodríguez A
Hospital Universitario Nuestra Señora de Candelaria.

INTRODUCCIÓN: Presentamos un caso de parálisis del VI par craneal (PC) secundaria a un carcinoma de cavum. Éste es un tumor raro en España, con una incidencia de 1 caso por 100.000 habitantes/año, siendo dos veces más frecuente en varones. El carcinoma de cavum, por su localización, genera síntomas tardíos una vez ha invadido la cavidad nasal, orofaringe, o el cráneo y los pares craneales.

CASO CLÍNICO: Varón de 54 años que acude urgente por diplopía de 5 meses de evolución asociada a cefaleas y taponamiento del oído izquierdo. A la exploración destaca una endotropía de 15D del ojo izquierdo (OI) con limitación de la abducción, supra e infralevoversión del OI, que apenas rebasa la línea media. Se diagnostica de parálisis del VI PC y se solicita un TAC de cráneo urgente. En el TAC destaca la presencia de una masa voluminosa en cavum sugestiva de proceso neoplásico primario de predominio izquierdo, con crecimiento exofítico y submucoso, infiltrando musculatura prevertebral, canal carotídeo izquierdo, seno esfenoidal y clivus. Se remite a Otorrinolaringología, que procede a realizar una biopsia con resultado de carcinoma nasofaríngeo no queratinizante, siendo remitido posteriormente a oncología radioterápica. Al finalizar cuatro ciclos de quimioterapia, pendiente de iniciar la radioterapia, el paciente se encontraba en ortotropía sin limitaciones ni diplopía.

CONCLUSIONES: Estamos ante un caso de parálisis de VI PC que se presenta como primera manifestación de un carcinoma de cavum. A pesar de que por su localización son tumores generalmente extensos en el momento del diagnóstico y difícilmente reseccables, son muy sensibles a la quimio-radioterapia, mejorando con ello la clínica de compresión y paresia oculomotora secundaria. Del mismo modo, debe destacarse la importancia de efectuar una prueba de imagen ante parálisis de pares craneales en pacientes sin factores de riesgo, ya que nos permite diagnosticar lesiones potencialmente fatales.



XLIII
congreso
SCO

36

INFILTRACIÓN DE RECTO SUPERIOR COMO RECIDIVA DE LINFOMA NO HODGKIN

Acosta Acosta B, Solé González L, Delgado Miranda JL, Rodríguez Gil R
Hospital Universitario Nuestra Señora de Candelaria.

INTRODUCCIÓN: Los linfomas no Hodgkin orbitarios representan el 4,5% de todos los linfomas no Hodgkin y solo el 1% son primarios. Se suelen presentar de forma insidiosa debutando, en su mayoría, como una hiperemia o masa conjuntival, exoftalmos, o como masa palpebral. En menor porcentaje cursan con disminución de agudeza visual y ptosis, y únicamente un 2% lo hacen en forma de diplopía.

CASO CLÍNICO: Mujer de 63 años que acude por enrojecimiento de ojo derecho (OD) con diplopía de 3 días de evolución. Comenta que lleva 2 meses en tratamiento con colirio azelastina y lubricante. Como antecedentes patológicos la paciente solo reconoce hipercolesterolemia e hipertensión en tratamiento. A la exploración destaca una hipotropía derecha y limitación de la supraducción. En lámpara de hendidura se aprecia hiperemia conjuntival bulbar superior con epiescleritis localizada. El TAC de órbita urgente demuestra un engrosamiento del músculo recto superior (RS) del OD, compatible con infiltración muscular. Se revisa el historial clínico de la paciente y se descubre el antecedente de linfoma no Hodgkin tratado con radioterapia hace 4 años. Se extrae biopsia del músculo RS, cuya anatomía patológica nos confirma infiltración linfomatosa masiva y difusa de linfoma no Hodgkin de células B, con fuerte positividad (por inmunohistoquímica) para CD20, Bcl-2, Bcl-6, CD 79a y CD 23. La paciente inicia tratamiento con quimio-radioterapia. Tras finalizar el tratamiento persiste la diplopía, con hipotropía de 15DP del OD. En el TAC de seguimiento se aprecia un engrosamiento del RS OD. Se decide cirugía, al inicio de la cual el test de ducción pasiva resulta negativo en la supraducción y positivo en la infraducción. Durante la cirugía se aprecia gran fibrosis subconjuntival hasta llegar a recto inferior y, tras liberar adherencias, se consigue negativizar el test de ducción pasiva en infraducción. A las 24 horas la paciente

no presenta diplopía, estando en hipotropía de 3 DP. A las 3 semanas presenta nuevamente hipotropía y, actualmente, está pendiente de retroinserción del recto inferior (RI) OD.

CONCLUSIONES: Los linfomas son los tumores malignos más frecuentes de la órbita. Es determinante la realización de una minuciosa anamnesis y estudio sistémico, ya que en la mayoría de ocasiones existe afectación extraorbitaria en el momento en que aparece la clínica oftalmológica. Las pruebas de imagen nos orientan, pero no siempre coinciden con la exploración. En nuestro caso, a pesar de observar engrosamiento de RS, el ojo estaba en hipotropía probablemente debido a pérdida de función tras infiltración linfomatosa y su posterior radioterapia. En TAC no se apreciaba alteración en RI y en la cirugía se observó gran cantidad de fibrosis.

Consideramos la realización de test de ducción pasiva junto antes de comenzar, así como al final de la cirugía, indispensable para tener una orientación diagnóstica y un buen resultado postquirúrgico.

PARÁLISIS DEL VI PC COMO MANIFESTACIÓN DE GLIOMA PRIMARIO DE TRONCO ENCÉFALO EN EDAD PEDIÁTRICA. INFORME DE DOS CASOS

Rodríguez Gil R, Acosta Acosta B, Solé González L, Afonso Rodríguez A
Hospital Universitario Nuestra Señora de Candelaria.

INTRODUCCIÓN: Presentamos dos casos de paresia del VI par craneal (PC) en la edad pediátrica secundarios a gliomas primarios de tronco encéfalo. Los tumores de tronco encéfalo engloban un 10-20% de los tumores intracraneales pediátricos. Aquéllos de localización más caudal tienden a presentarse con múltiples déficits de PC bajos, siendo el VI y VII PC los más involucrados

CASO CLÍNICO:

CASO 1: Varón de 6 años que acude urgente por diplopía de 2 semanas de evolución asociado a episodios intermitentes de cefalea occipital intensa sin vómitos, precedida 3 semanas antes por un episodio catarral. A la exploración destaca una endotropía de 20 DP de lejos y cerca con limitación -2 de la abducción del ojo izquierdo. La agudeza visual sin corrección era de 0,8 en ambos ojos. El fondo ocular no presentaba alteraciones. Se diagnosticó de paresia del VI PC y se solicita RM orbitaria y cerebral, que muestra una lesión ocupante de espacio a nivel de la protuberancia, de bordes bien definidos, con efecto compresivo sobre IV ventrículo, que impresiona de glioma primario de tronco-encéfalo.

CASO 2: Paciente varón de 7 años que acude remitido por Pediatría por un cuadro de 2 meses de evolución consistente en diplopía intermitente sin otros síntomas acompañantes, al que se añade de forma progresiva en las últimas 2 semanas disminución del apetito y alteraciones en la deambulación. Desde hace 48 horas presenta de forma aguda vómitos proyectivos, marcha atáxica, pérdida de fuerza en hemicuerpo izquierdo y diplopía. En la exploración oftalmológica destaca una agudeza visual sin corrección de 0,7 en ambos ojos con leve tortícolis cara izquierda. Presenta una endotropía de 20 DP con limitación de la dextroversión OD y OI. La exploración fundoscópica mostraba las papilas con bordes nítidos sin signos congestivos. Se realiza una resonancia de cráneo que demuestra la presencia de una lesión ocupante de espacio localizada en protuberancia y bulbo, bien definida, hipointensa en T1 e hiperintensa en T2, con pequeñas áreas quísticas en su interior generando un importante efecto masa que ocasiona obliteración de cisternas preponitinas y desplazamiento posterior del cuarto ventrículo, lesiones compatibles con un glioma difuso. En ambos casos se inicia tratamiento con Dexametasona y se plantea el caso multidisciplinariamente a Neurocirugía y Oncología radioterápica, decidiéndose la imposibilidad del abordaje quirúrgico y la radioterapia como alternativa terapéutica. Dada la posibilidad de que la biopsia de la lesión pudiese resultar más cruenta que el beneficio que conllevaría, se decide en conjunción con los familiares la no realización de la misma.

CONCLUSIONES: Consideramos fundamental la realización de estudios complementarios de neuroimagen (RM craneal) en niños que presenten parálisis agudas del VI PC, aún cuando no asocien signos sugerentes de masa o hipertensión intracraneal. Ante el

diagnóstico radiológico de un tumor de tronco encéfalo, en general, en muy pocas ocasiones es necesario realizar biopsia, siendo necesario evaluar el costo-beneficio. La radioterapia es el tratamiento actual para los niños con lesiones difusas pontinas.

INTERFERÓN ALFA 2 EN EL TRATAMIENTO DE LA M.A.P. CON ATIPIAS

Rodríguez Martín J, Rutllán Civit JJ, Medina Rivero F, Viera Peláez D
Centro Oftalmológico quirúrgico de Tenerife

INTRODUCCIÓN: La Melanosis Adquirida Primaria consiste en la hiperplasia melanocítica limitada a la capa basal del epitelio conjuntival. Cualquier hallazgo diferente se considera MAP con atipias. El tratamiento habitual consiste en su ablación quirúrgica que, dependiendo de su extensión, puede comprometer estructuras lábiles como el limbo corneal.

CASO CLÍNICO: Se presenta la evolución de una paciente con MAP que se extendía ampliamente por los cuadrantes nasales de la conjuntiva del ojo derecho, afectando al limbo esclerocorneal de 1 a 6 horas. Se intervino quirúrgicamente tomando muestras para estudio anatómico de las zonas con mayor densidad de pigmento y realizando crioterapia de las áreas afectas respetando la delicada región del limbo corneal. La anatomía patológica reveló una MAP con atipias, lo que hacía suponer que el tratamiento con colirio de interferón alfa 2 beta conseguiría la desaparición de la lesión residual junto al limbo. Evolución: A los dos meses de empezar el tratamiento tópico era evidente el proceso de regresión de la lesión, pero su resolución completa no se alcanzó hasta completar un año de tratamiento.

DISCUSIÓN: Las opciones de tratamiento para la MAP con atipias incluyen procedimientos físicos y químicos que persiguen la eliminación completa de la lesión debido a su alta tasa de transformación en melanoma (~50%). Sin embargo, la extensión de estas lesiones hace aconsejable asociar diferentes tratamientos en muchas ocasiones. El colirio de interferón alfa 2 puede conseguir o colaborar en su erradicación, pero el coste en términos de tiempo y economía puede ser elevado.



ANÁLISIS DE LA INFLUENCIA DE LA DOSIS DE INICIO CON RANIBIZUMAB SOBRE EL ESTADO DE LA INTERFASE VÍTREOMACULAR EN PACIENTES CON DEGENERACIÓN MACULAR ASOCIADA A LA EDAD NEOVASCULAR

Abreu González R, Pérez Muñoz D, Pascual Camps I, Gallego Pinazo R
Hospital Universitario Nuestra Señora de Candelaria.

OBJETIVO: Estudiar los cambios en la interfase vítreomacular en pacientes con Degeneración Macular Asociada a la Edad neovascular (DMAE-nv) tras la dosis de inicio con ranibizumab intravítreo

MÉTODO: Estudio retrospectivo consecutivo realizado en el Hospital Universitario de La Candelaria (Tenerife) y en el Hospital Universitario de La Fe (Valencia). Se incluyeron pacientes afectados de DMAE-nv sin tratamientos previos que recibieron una dosis de inicio de ranibizumab con 3 inyecciones intravítreas consecutivas mensuales entre Julio de 2011 y Julio de 2013. El estado de la interfase vítreomacular en la visita basal y tras la dosis de inicio con ranibizumab se analizó mediante tomografía de coherencia óptica Cirrus-HD (Zeiss Meditec, Dublin, CA).

RESULTADOS: Se incluyeron un total de 70 ojos de pacientes con una edad media de 78,91 +/- 6,84 años (25,7% hombres y 74,3% mujeres). Previo al inicio del tratamiento: el 62,9% de los pacientes no presentaba desprendimiento de hialoides posterior, el 72,9% no presentaba membrana epirretiniana en ninguno de sus estadios y la membrana limitante interna no presentaba alteración en el 87,1% de los casos. Al mes de la tercera inyección consecutiva de ranibizumab intravítreo, no se apreciaron cambios estadísticamente significativos respecto a las características basales de la interfase vítreomacular (p=0,736)

CONCLUSIONES: La prevalencia de alteraciones de la interfase vítreomacular en pacientes afectos de DMAE-nv es baja y el tratamiento con una dosis de inicio de ranibizumab de 3 inyecciones intravítreas no produce cambios en la misma.

ENFERMEDAD DE EALES DE CAUSA TUBERCULOSA. CASO CLÍNICO

Ruiz de la Fuente Rodríguez P, Pinto Herrera C, Rocha Cabrera P, Abreu Reyes JA
Hospital Universitario de Canarias. Tenerife. España.

CASO CLÍNICO: Paciente mujer de 58 años de origen libanés, que acude por disminución de agudeza visual (AV) en ojo izquierdo (OI). La exploración pone de manifiesto periflebitis retiniana periférica y posteriormente isquemia retiniana, siendo compatible con una enfermedad de Eales. Las pruebas de laboratorio revelan Mantoux y quantiferón positivos. Tras realizar tratamiento tuberculostático sistémico, evoluciona favorablemente

DISCUSIÓN: La enfermedad de Eales es una vasculitis retiniana que afecta predominantemente a la retina periférica. Aunque se ha relacionado con la tuberculosis, su etiopatogenia es desconocida.

PALABRAS CLAVE: Tuberculosis, enfermedad de Eales, periflebitis, isquemia, retina

PARÁLISIS AISLADA DEL VI PAR COMO MANIFESTACIÓN INICIAL DE UN MIELOMA MÚLTIPLE (MM)

Rodríguez Gil R, Afonso Rodríguez A, Acosta Acosta B, Delgado Miranda JL
Hospital Universitario Nuestra Señora de Candelaria.

INTRODUCCIÓN: Las parálisis del sexto par, aisladas o en combinación con otras neuropatías craneales, como signo inicial de un plasmocitoma o mieloma múltiple (MM) son poco frecuentes, ya que suelen cursar de manera secundaria a DM, HTA y fractura de la base del cráneo.

CASO CLÍNICO: Varón (de) 70 años, con diplopía de dos semanas de evolución y cefalea. Como antecedentes destacan DM tipo 2 y glaucoma en tratamiento con latanoprost. La agudeza visual (AV) corregida es 0,4 en ambos ojos (AO). Presenta leve limitación a la levo y levo - infraducción del ojo izquierdo (OI). El cover test pone de manifiesto una endotropía de 8DP de lejos y 12DP de cerca. Refiere diplopía de tipo horizontal (+12DP) con filtro rojo en posición primaria de la mirada (PPM). El resto de la exploración oftalmológica es normal.

Se solicita TAC de cráneo informándose lesión ósea lítica en la porción lateral izquierda del clivus, márgenes del seno esfenoidal y punta del peñasco, compatible con tumoración a ese nivel. En la analítica destaca una hipogammaglobulinemia y aumento de cadenas ligeras Kappa monoclonal con aumento de cadenas ligeras en orina. En hematología se diagnostica de MM de cadenas ligeras, realizándose estudio de extensión, y se pauta tratamiento quimioterápico.

DISCUSIÓN: La afectación intracraneal en MM es rara. En 1932 Cushing encontró que en 2000 tumores intracraneales, sólo 4 eran debidos a MM. Silverstein et al encuentran que de 273 pacientes con MM, sólo el 3% presentó una masa intracraneal secundaria. Clarke clasificó el MM intracraneal en 3 grupos, resultando el grupo 1 el de tumores que invaden la base del cráneo y característicamente cursan con parálisis craneales (VI, V y VIII par). El cuerpo del esfenoides y el ápex del peñasco son los lugares más comúnmente afectos.

CONCLUSIONES: Las parálisis craneales pueden ser el signo inicial de enfermedades potencialmente tratables. Cuando una parálisis se asocia a diplopía de evolución rápida debemos pensar en etiología compresiva y debemos realizar neuroimagen de manera urgente.

¿SÍNDROME DE IRVAN ATÍPICO?

Rodríguez Gil R, Afonso Rodríguez A, Acosta Acosta B, Kalitovics Nobregas N
Hospital Universitario Nuestra Señora de Candelaria.

INTRODUCCIÓN: El Síndrome de IRVAN es una rara entidad caracterizada por la inflamación de elementos vasculares de la retina, cuya terminología deriva de sus principales características: Idiopática (I), Vasculitis Retiniana (RV), Aneurismas (A) y Neurorretinitis (N). Su diagnóstico está basado en la existencia de 3 criterios mayores (vasculitis retiniana, aneurismas arteriales y neurorretinitis) y 3 menores (ausencia de perfusión capilar periférica, neovascularización retiniana y exudación macular), debiendo presentar los 3 criterios mayores para establecer el diagnóstico. Su tratamiento habitual consiste en la fotocoagulación retiniana de las áreas afectas, aunque se han establecido tratamientos alternativos.

CASO CLÍNICO: Presentamos el caso de un varón de 48 años remitido por sospecha de papilitis en ojo derecho (OD). Refería consumo antiguo de tóxicos (no reciente) y haber padecido infección por VHB en su juventud. Asimismo indicaba ser ambliope en ojo izquierdo (OI) y consumir crónicamente corticoides tópicos por conjuntivitis alérgica. La agudeza visual (AV) en OD fue 0.9 y 0.3 en OI, mostrando un polo anterior normal. En el fondo de ojo del OD se halló un edema y congestión de papila con exudado algodonoso, envainamiento arterial peripapilar, hemorragias retinianas y una exudación subfoveolar, con presión intraocular (PIO) de 43 mm Hg. Se diagnosticó de papiloflebitis y se solicitó control analítico y estudio sistémico (que resultó normal), pautándose hipotensores tópicos y antiagregantes. En los controles sucesivos cedió la congestión vascular, detectándose un shunt a nivel papilar y marcado envainamiento arterial peripapilar. En el estudio angiográfico se constató la existencia de hipoperfusión periférica, con presencia de aneurismas arteriales, considerándose en ese momento el posible diagnóstico de Síndrome IRVAN. A nivel terapéutico el paciente optó por una actitud conservadora, manteniendo control estrecho. Tras un año de seguimiento el paciente mostró regresión de las hemorragias periféricas, sin aumento de las zonas de hipoperfusión, reduciéndose el cuadro congestivo en el OD, aunque ha aparecido un cuadro de congestión similar a nivel de nervio óptico y elementos vasculares peripapilares en el OI.

DISCUSIÓN-CONCLUSIÓN: El Síndrome IRVAN es un trastorno poco frecuente en la práctica clínica habitual, pero que debe detectarse con prontitud por la posibilidad de disminución crónica de AV y desarrollo de importantes complicaciones.

El caso clínico que presentamos reúne algunos de los criterios diagnósticos, aunque no puede catalogarse como tal de forma estricta por la ausencia de un criterio mayor como la neurorretinitis. Por otro lado, resulta difícil valorar el papel etiológico del consumo previo de tóxicos a la hora de considerar este cuadro como idiopático. Además, en nuestro caso se optó por un tratamiento expectante, aunque muchas series optan por la fotocoagulación retiniana para evitar la progresión de la isquemia y las complicaciones asociadas.

MANIFESTACIONES OFTALMOLÓGICAS DE UN SÍNDROME DE POEMS. A PROPÓSITO DE UN CASO

Rubio Rodríguez CG, Delgado Miranda JL, Acosta Acosta B, Rodríguez Gil R
Hospital Universitario Nuestra Señora de Candelaria

INTRODUCCIÓN: El síndrome de POEMS es un trastorno multisistémico infrecuente caracterizado por la presencia de polineuropatía, organomegalia, endocrinopatía, gammapatía monoclonal y alteraciones en la piel. El diagnóstico se realiza mediante criterios clínicos que clasifican la enfermedad en síndrome de POEMS definido y síndrome de POEMS probable

CASO CLÍNICO: Paciente varón de 68 años conocido de las consultas de oftalmología por tumoración de párpado superior izquierdo en 2011 que requirió exéresis y reconstrucción de lamela posterior y anterior. La anatomía patológica describió la pieza como carcinoma escamoso diagnosticado de síndrome de POEMS probable por lo que comienza tratamiento con corticoides bien diferenciado.

El paciente fue nuevamente intervenido en 2013 por tumoración quística en la zona del colgajo encontrándose contenido hemático en su interior y el hallazgo anatomopatológico de tejido fibrinoinflamatorio y de granulación. Dos meses más tarde se detectó recidiva tumoral en forma de cuerno cutáneo sobre el colgajo del párpado superior izquierdo por lo que se programa para intervención quirúrgica.

En ese momento el paciente llevaba presentado clínica de fiebre vespertina, pérdida de peso y debilidad en miembros inferiores con alteración de la marcha de un mes de evolución por lo que es ingresado en el Servicio de Medicina Interna para estudio

Con los hallazgos de polineuropatía, organomegalia, componente biclonal y alteraciones en la piel, el paciente fue diagnosticado de síndrome de POEMS probable por lo que comienza tratamiento con corticoides

CONCLUSION: En nuestro caso clínico, el paciente presenta como criterios mayores el hallazgo de polineuropatía y gammapatía que característicamente fue biclonal y como criterios menores la existencia de esplenomegalia y adenopatías así como trastornos en la piel. A su vez presentó otros síntomas que pueden asociarse a este síndrome tales como fiebre y pérdida de peso clasificándolo como síndrome de POEMS probable.

Aunque si bien es cierto que en la literatura sobre el síndrome de POEMS no se nombra al carcinoma espinocelular como alteración típica de la piel, asumimos que dicha patología está relacionada con las alteraciones inmunitarias secundarias a la enfermedad de base. Por otro lado destacar hallazgos encontrados posteriormente en la anatomía patológica palpebral como tejido inflamatorio y angioqueratoma como manifestaciones posibles del síndrome de POEMS.

FÁRMACOS ANTI-VEGF INTRAVÍTREOS COMO TERAPIA COADYUVANTE EN LA CIRUGÍA DE LA RETINOPATÍA DIABÉTICA PROLIFERATIVA

Hernández Marrero D, Abreu González R, Alonso Plasencia M, Abreu Reyes P
Hospital Universitario Nuestra Señora de Candelaria

OBJETIVO: Evaluar el uso de fármacos frente al factor de crecimiento endotelial vasculare (anti-VEGF) intravítreos en pacientes sometidos a vitrectomía pars plana (VPP), por complicaciones de la retinopatía diabética proliferativa (RDP), como terapia coadyuvante en el Hospital Universitario de Nuestra Señora de Candelaria (HUNSC).

MÉTODO: Estudio observacional, retrospectivo y unicéntrico de revisión de historias clínicas de pacientes intervenidos, debido a su RDP mediante VPP, en el HUNSC entre el 1 de Enero y el 31 de Diciembre del 2013, en los cuales se utilizó anti-VEGF intravítreo pre o intraquirúrgico.

MÉTODO: Se revisó el historial de 72 pacientes (95 ojos) intervenidos mediante VPP por su RDP, de los cuales en 17 ojos (17,8%) se utilizó anti-VEGF intravítreo pre o intraquirúrgico. En el 94,71% de las ocasiones se utilizó ranibizumab como fármaco anti-VEGF. La distribución de sexos fue de 12 (70,6%) hombres y 5 (29,4%) mujeres, con una edad media de 58,2+/-10,9 años. El 88,2% de los pacientes eran diabéticos tipo II y el 11,8% diabéticos tipo I, con una HbA1c media de 7,3+/-1,3%. El 23,5% (4 ojos) tenían antecedente de cirugía vitreoretiniana. El 76,5% de los pacientes no requirieron de VPP posterior en ese año. Sólo 4 pacientes (23,53%) presentaron una nueva hemorragia vítrea a partir del primer mes tras la cirugía. No se detectaron complicaciones asociadas al uso de anti-VEGF como coadyuvante de la VPP, en la RDP.

CONCLUSIONES: Nuestra experiencia con el uso de anti-VEGF como coadyuvante en la cirugía de la RDP es limitada. Sin embargo éstos han demostrado un buen perfil de seguridad, no presentando hemorragia vítrea en el primer mes postquirúrgico en el 100% de los casos.



RESUMENES
DE COMUNICACIONES
XI JORNADAS ENFERMERÍA

INSTRUMENTACION EN LASER FEMTOSEGUNDO (LeNsX®)

Oualina Mahmoud Chbih

Clínica Eurocanarias Oftalmológica

Introducción: El ojo es un órgano fundamental del cuerpo humano que a menudo no valoramos suficientemente. Gracias a los ojos, podemos percibir el mundo, ver a nuestros seres queridos, apreciar la belleza y conocer lo que nos rodea. Cada vez son más los que apuesta muchísimo por lo último en tecnología para mejorar la calidad de los pacientes con alguna deficiencia visual como es la catarata y que a su vez faciliten el trabajo del cirujano. Hoy en día todo esto es posible gracias al FEMTOSEGUNDO (LeNsX®) del que dispone la Clínica Eurocanarias Oftalmología.

Objetivos:

- Dar a conocer el nuevo aparato de cirugías de catarata, el FEMTOSEGUNDO (LeNsX®).
- Dar a conocer los cambios efectuados en la mesa del instrumentista.
- Dar a conocer las ventajas que presenta la cirugía de catarata con FEMTOSEGUNDO (LeNsX®).

Conclusión: El laser FEMTOSEGUNDO (LeNsX®) del que dispone la Clínica Eurocanarias Oftalmología hace que las cirugías de catarata sean muchísimo más segura, rápidas y precisas, favoreciendo así una muy buena recuperación posoperatoria de estos pacientes.

INTERVENCIÓN DE ENFERMERÍA EN EL NUEVO TRATAMIENTO QUIRÚRGICO DEL QUERATOCONO

Santana Santana J

Clínica Eurocanarias Oftalmológica

Introducción: El queratocono es una enfermedad corneal que provoca una deformidad de la misma, con un aumento de su curvatura, un adelgazamiento progresivo y un elevado astigmatismo. El nuevo tratamiento quirúrgico del queratocono conocido como reticulación, es un procedimiento médico que combina el uso de gotas para los ojos riboflavina luz ultravioleta.

Objetivos:

- Realizar el procedimiento de reticulación en menos tiempo.
- La mayor concentración de la formulación de la riboflavina y de propiedad exclusiva permite la penetración más rápida.

Conclusión: Procedimiento de reticulación del Avedro KXL acelerado se realiza en cuestión de minutos, mientras que los procedimientos tradicionales suelen tardar una hora.

TRIQUEASIS Y DEFICIENCIA VISUAL

Martel Martel MA, Díaz Ramos MC, Díaz Hernández F, Perera Santana L
Complejo Hospitalario Insular Materno Infantil

Introducción: Según la OMS en los últimos 20 años, las tasas mundiales de Discapacidad Visual han disminuido. Esto se debe:

- A una actuación concertada de Salud Pública
- Un aumento de los servicios de atención oftalmológica disponibles.
- Los avances Tecnológicos.
- El conocimiento por parte de la población general de las actuaciones ante los problemas relacionados con el ojo.

Existen algunas patologías que afectan al párpado, siendo estas las responsables de una deficiencia visual, como es el caso de la Triquiasis que en niños puede estar oculta con otros síntomas.

Objetivos: Recordar las patologías más habituales que se dan en el párpado. Comprobar la importancia de la Triquiasis y su relación con la deficiencia visual. Coordinar y desempeñar las funciones del Equipo de Enfermería en el Quirófano de OFT ante la Triquiasis.

Conclusiones: Aunque la Triquiasis no es una patología frecuente en niños, se hace necesario dar importancia a los pequeños síntomas que el niño pueda mostrar. Existen métodos quirúrgicos que pueden ayudar a la calidad de vida de las personas y al sufrimiento ocular, dándole la importancia que tiene la Salud de los Ojos. Como profesionales pertenecientes a un Equipo Multidisciplinar nuestra labor es desempeñar el trabajo con la mejor Calidad Asistencial posible.

CIRUGÍA SEGURA: EL ACIERTO DEL TRABAJO EN EQUIPO.

*Bartos Velloso R, Febles Ramírez B, Izquierdo Rivero M, Abreu González R.
Hospital Universitario Nuestra Señora de Candelaria*

Objetivo: Describir el funcionamiento del programa de la Cirugía Segura en el quirófano de Oftalmología del Hospital Universitario de Nuestra Señora de La Candelaria.

Material y métodos: Estudio descriptivo del protocolo de Cirugía Segura de nuestro hospital y su aplicación en el quirófano de Oftalmología. Asimismo, realizamos una revisión de la literatura existente

Resultados y discusión: El protocolo se ha implantado desde Febrero de 2014, de forma progresiva consiguiendo una completa participación del personal implicado.

Permite una mejor interacción entre todos los presentes en el quirófano en lo que a seguridad del paciente se refiere.

A pesar de que nuestro protocolo cumple con la normativa descrita por la Organización Mundial de la Salud (OMS) hemos añadido puntos específicos de nuestra especialidad.



LA INFORMACION EN OFTALMOLOGÍA QUIRÚRGICA: LA MEJOR BENZODIACEPINA

*Rodríguez Pérez JE, Ramos Alayón Roberto Antonio
Hospital Dr. Jose Molina Orosa*

Introducción: La ansiedad preoperatoria es un evento frecuente, poco evaluado, en los pacientes que son sometidos a una intervención quirúrgica, por lo que con la INFORMACIÓN PREQUIRÚRGICA y con este estudio cuantitativo realizado más estudios bibliográficos consultados se confirma la importancia de esta intervención de enfermería en la reducción de este estado.

Objetivos:

1. Evaluar la efectividad de una entrevista prequirúrgica breve que consiste en un pretest-intervención-postest llevada a cabo por la enfermera una hora antes de entrar en quirófano de oftalmología en relación a la disminución de ansiedad preoperatoria en los pacientes con patologías oculares.
2. Establecer el perfil de los pacientes que se pueden beneficiar de la entrevista en relación a la edad, sexo e intervención quirúrgica a realizar.

Conclusión: Se puede afirmar que la implementación de esta intervención de enfermería debe ser un objetivo a conseguir en aquellas unidades quirúrgicas que no dispongan de ella, porque es una herramienta terapéutica bien aceptada por los pacientes en su experiencia quirúrgica.

CUIDADOS DEL PACIENTE OFTALMOLÓGICO EN LA UCSI Y EN LA SALA DE DESPERTAR

Ballesteros Ramírez R, Yáñez Domínguez M, Guerra Caraballo M, Alemán Santana C, Martel Martel MA, Díaz Hernández F.
Complejo Hospitalario Insular Materno Infantil

Introducción: En la primera planta del Hospital Materno Infantil se integra Quirófano, la UCSI, y la Sala de Despertar. Estas unidades atienden tanto adultos como a niños de cero a catorce años, dependiendo de la especialidad, tipo de intervención y si precisan o no ingreso.

Objetivos:

- Dar a conocer los Cuidados de Enfermería al paciente previo paso a una intervención quirúrgica.
- Valorar la importancia de los Cuidados de Enfermería en la Sala de Despertar en aquellos pacientes que requieran cuidados post-anestésicos.

Conclusiones: Se puede decir que tanto la UCSI como la Sala de Despertar, han sido creadas para dar un Cuidado Integral a los pacientes, Potenciando la Confortabilidad y procurando Humanizar los cuidados día a día.

POSTOPERATORIO DEL PACIENTE OFTALMOLÓGICO

Medina Montenegro MS, Martín AlonsoMN, Antúnez Brotons R, Aguiar Luzardo A, Montesdeoca LópezA

Introducción: El paciente oftalmológico quirúrgico demanda información pre, intra y postquirúrgica, es preciso que la información sea “clara”. Debido a la presión asistencial muchas veces esa información es “breve”. Los profesionales implicados podemos hacer que esa brevedad, obligada por las circunstancias, no implique “escasez de información”. Nuestra propuesta en este trabajo es realizar un apoyo informativo y visual.

Justificación: Alta prevalencia de analfabetismo en Canarias.
Valoración positiva del lenguaje visual.

Objetivo: Trasladar a formato póster las recomendaciones más habituales para un postoperatorio oftalmológico.

Resultados: En espera de valorar la encuesta de satisfacción de los pacientes.

Notas

Secretaría Técnica



Tel. 922 65 62 62

congresos@magnacongresos.com · www.magnacongresos.com

Entidades Colaboradoras



Organiza



S O C I E D A D C A N A R I A D E
O F T A L M O L O G I A

Con el Reconocimiento de Interés Sanitario de la Consejería de
Sanidad de Gobierno de Canarias (Expediente RIS 853)